FACULTÉ DE MÉDECINE DE PARIS

Année 1907 N° 42

THÈSE

POUR

LE DOCTORAT EN MÉDECINE

Présentée et soutenue le jeudi 18 juillet 1907, à 1 heure

PAR

Pierre Y. DREYFUS

Ancien interne en chirurgie des hôpitaux de Paris
Médailles de bronze de l'assistance publique
Chirurgien en chef de l'hôpital de Hirsch, à Salonique.

TUMEURS MALIGNES PRIMITIVES DE L'OVAIRE

Président: *M.* BERGER, *Professeur.*

Juges: *MM.* POZZI, *Professeur.*
MARION, *Agrégé.*
MORESTIN, *Agrégé.*

Le Candidat répondra aux questions qui lui seront faites sur les diverses parties de l'enseignement médical

PARIS
LIBRAIRIE MÉDICALE ET SCIENTIFIQUE
JULES ROUSSET
1, Rue Casimir-Delavigne, 1

1907

FACULTÉ DE MEDECINE DE PARIS

Doyen	M. DEBOVE.
Professeurs	MM.
Anatomie	.....
Physiologie	CH. RICHET
Physique médicale	GARIEL.
Chimie organique et chimie minérale	GAUTIER.
Parasitologie et Histoire naturelle médicale	BLANCHARD.
Pathologie et thérapeutique générales	BOUCHARD
Pathologie médicale	HUTINEL. BRISSAUD
Pathologie chirurgicale	LANNELONGUE.
Anatomie pathologique	CORNIL.
Histologie	.....
Opérations et appareils	SEGOND.
Pharmacologie et matière médicale	POUCHET
Thérapeutique	GILBERT.
Hygiène	CHANTEMESSE
Médecine légale	THOINOT.
Histoire de la médecine et de la chirurgie	DEJERINE.
Pathologie expérimentale et comparée	ROGER.
Clinique médicale	HAYEM. DIEULAFOY. DEBOVE. LANDOUZY.
Maladies des Enfants	GRANCHER.
Clinique de pathol. mentale et des malad. de l'encéphale.	JOFFROY.
Clinique des maladies cutanées et syphilitiques	GAUCHER.
Clinique des maladies du système nerveux	RAYMOND.
Clinique chirurgicale	LE DENTU TERRIER BERGER. RECLUS.
Clinique ophtalmologique	DE LAPERSONNE
Clinique des maladies des voies urinaires	ALBARRAN.
Clinique d'accouchements	PINARD. BAR.
Clinique gynécologique	POZZI.
Clinique chirurgicale infantile	KIRMISSON
Clinique thérapeutique	Albert ROBIN.

Agrégés en exercice.

MM	MM	MM	MM
AUVRAY.	DESGREZ.	LEGRY.	PROUST.
BALTHAZARD.	DUPRE	LEGUEU	RENON.
BRANCA	DUVAL.	LEPAGE.	RICHAUD
BEZANÇON.	FAURE.	MACAIGNE.	RIEFFEL (chef des travaux anatomiques.
BRINDÉAU.	GOSSET.	MAILLARD.	TEISSIER.
BROCA André.	GOUGET	MARION.	THIROLOIX.
CARNOT.	JEANSELME.	MAUCLAIRE.	VAQUEZ.
CLAUDE.	LABBE.	MERY.	WALLICH.
CUNEO.	LANGLOIS.	MORESTIN.	
DEMELIN.	LAUNOIS.	POTOCKI.	

Par délibération en date du 8 décembre 1798, l Ecole a arrêté que les opinions émises dans les dissertations qui lui seront présentées doivent être considérées comme propres à eurs auteurs et qu'elle n'entend leur donner aucune aoprobation ni improbation.

A MES PARENTS

A MES AMIS

A MON MAITRE ET PRÉSIDENT DE THÈSE

MONSIEUR LE DOCTEUR PAUL BERGER

Professeur de clinique chirurgicale
à la Faculté de médecine de Paris,
Membre de l'Académie de Médecine,
Chirurgien de l'hôpital Necker,
Officier de la Légion d'Honneur.

A MES MAITRES DANS LES HOPITAUX DE PARIS

M. le docteur PEYROT, professeur agrégé.
M. le docteur BARTH.

Externat.

M. le professeur LANNELONGUE.
M. le docteur LUCAS-CHAMPIONNIÈRE, 1899-1900,
M. le docteur FERNET, 1900-1901.
M. le docteur GUINARD, 1901-1902.

Internat.

M. le professeur LE DENTU, 1902-1903.
M. le docteur ROCHARD.
M. le professeur BERGER, 1903-1904.
M. le docteur ROUTIER, 1904-1905.
M. le professeur RECLUS, 1905-1906.

MM. les docteurs VILLEMIN, DUFOUR, MORESTIN, professeur agrégé, MAUCLAIRE, professeur agrégé, MARION, professeur agrégé, MOUCHET, RAYMOND PETIT, A. PETTIT.

A MES MAITRES ET AMIS

MM. les docteurs LENORMANT, professeur agrégé, GREGOIRE, HALLOPEAU. GUIBÉ, A. SCHWARTZ, PIQUAND, A. HERRENSCHMIDT.

Nous retenons à remercier ici nos amis A. HERRENSCHMIDT et L. BLOCH de l'aide précieuse qu'ils nous ont apportée pour l'examen histologique de nos pièces.

Si on ouvre les traités classiques de chirurgie ou de gynécologie, pour y chercher quelques renseignements, soit sur l'histoire clinique, soit sur l'anatomie pathologique du cancer de l'ovaire, on est étonné de la petite place réservée par les auteurs à cette question pourtant si importante.

Quelques pages sont en général consacrées à la dégénérescence des kystes ovariens, parfois à celle des kystes dermoïdes, mais il est rare que l'on trouve sur les tumeurs malignes solides un article de quelque importance.

Cela tient peut-être à leur rareté, moins grande cependant qu'on ne le dit (nous essaierons de le démontrer), autant qu'à la date récente des premiers travaux dont ils ont été l'objet.

L'histoire des tumeurs solides de l'ovaire date seulement de la thèse de Ziembicki (1874). Avant lui, il n'existait aucun travail d'ensemble sur le sujet, et on ne rencontre dans la littérature que quelques observations isolées dues à Clemens, Lawson Tait, Bucquoy, etc.

Dans toute cette première période ce n'est que dans des constatations nécropsiques qu'on peut trouver l'histoire des tumeurs malignes de l'ovaire : grâce aux progrès de l'antisepsie, grâce aussi à ceux des techniques histologiques on voit bientôt les observations détaillées se multiplier.

En même temps des travaux d'ensemble commencent à apparaître, mais c'est surtout le sarcome qui semble attirer l'attention des auteurs : le nombre des thèses qu'on lui consacre est considérable : Dubois, Ladouce, en France ; Böhm, Renz, Stander, etc., en Allemagne. Nous avons trouvé relativement peu d'études consacrées aux tumeurs malignes épithéliales, dont la symptomatologie et surtout l'anatomie pathologique ne sont cependant pas sans intérêt : nous devons cependant beaucoup à Mme L. Mac Ilroy et à Massabuau qui ont publié d'intéressants travaux sur le sujet.

CHAPITRE PREMIER

ETIOLOGIE

Les tumeurs malignes de l'ovaire ne sont pas extrêmement rares.

Nous avons, pour nous rendre compte de leur fréquence, recherché quelques statistiques que surtout l'Allemagne nous a fournies. Nous avons réuni ainsi une statistique globale qui comprend 3.122 laparotomies suivies d'ablation de l'un ou des deux ovaires.

En voici le détail :

		Laparotomies	tumeurs malignes de l'ovaire	soit
Schrœder	—	600	100	16,6 p. 100
Flaischlen.....	—	102	13	12,5 —
Pfanenstiel	—	400	22	5,5 —
Schauta	—	198	29	14,5 —
Kelly.....	—	701	83	11,8 —
Billroth	—	86	3	3,5 —
Von Braun....	—	81	4	4,9 —
Zangemeister ..	—	329	39	11,8 —
Krazenstein ...	—	100	10	10 —

Martin.....	—	242	37	15,5	—
Stander.....	—	283	58	20,8	—

Sur 3.122 tumeurs de l'ovaire, 11 opérateurs ont rencontré 387 tumeurs malignes : cela fait une proportion de 10,3 p. 100.

Tout chirurgien est donc exposé à rencontrer une fois sur dix laparotomies pour affections des annexes une tumeur maligne : on ne peut dire que ce soit une rareté.

Si nous recherchons maintenant la fréquence relative des différentes formes anatomiques du cancer solide de l'ovaire, nous nous heurtons à plusieurs difficultés ; l'une d'elles est particulièrement importante et regrettable : c'est la superficialité ou l'absence de l'examen histologique. Combien de fois n'avons-nous pas dû renoncer à faire entrer en ligne de compte une observation par ailleurs intéressante et trouvée souvent avec difficulté sur la foi d'une indication bibliographique, parce qu'elle ne comportait pas d'examen microscopique. Il est aussi à remarquer que les opérateurs ont une tendance à baptiser sarcome toute tumeur solide un peu molle et d'aspect marbré. Nous craignons fort que le nombre des sarcomes de l'ovaire ait été ainsi artificiellement augmenté aux dépens des carcinomes ou des fibromes. Nous devons dire que cette tendance à se passer des services du spécialiste en anatomie pathologique ou tout au moins de son instrument, semble moins sévir en France qu'en Angleterre ou en Amérique et diminue depuis quelques années à mesure même qu'aug-

mentent les connaissances anatomo-pathologiques des chirurgiens.

Dans la statistique qui nous est personnelle nous avons, du reste, pris le plus grand soin d'éliminer toutes les tumeurs dont le diagnostic anatomique ne nous semblait pas suffisamment établi.

Quoi qu'il en soit, voici les chiffres que nous avons trouvés. La plupart de ces statistiques ont été résumées dans la dissertation inaugurale de Stander (Würzbourg, 1902). Nous devons encore remarquer que les chiffres nous sont surtout fournis en abondance à propos du sarcome :

		tumeurs malignes		sarcomes	
Heinrichs	—	81	—	21	—
Léopold	—	26	—	11	—
Cohn.....	—	100	—	11	—
Olshausen	—	62	—	12	—
Winkel.....	—	64	—	3	—
Herzfeld	—	40	—	11	—
Schiffer.....	—	58	—	10	—
Rothenberg	—	22	—	6	—
Omori et Ikeda...	—	13	—	3	—
Orloff	—	21	—	4	—
Susak	—	12	—	2	—
Purnucker	—	15	—	5	—
V. Szabo	—	8	—	1	—
Nikoladoni	—	3	—	1	—
Fontane	—	36	—	7	—
Limnel	—	21	—	2	—

Soit 16 statistiques de 582 tumeurs comprenant 110 sarcomes ou 19 p. 100.

Nous sommes donc amené à penser que le reste est formé par les diverses variétés des tumeurs épithéliales, qui dans les statistiques allemandes compteraient donc pour 81 p. 100 des tumeurs malignes de l'ovaire.

Nous arrivons par nos recherches personnelles à un chiffre de tumeurs sarcomateuses beaucoup plus élevé : nous devons remarquer que les cas que nous avons rassemblés sont surtout dus à des auteurs français et anglais.

Nous avons recueilli 120 observations parmi lesquelles nous relevons 60 sarcomes, soit 50 p. 100, 6 endothéliomes ou angio-sarcomes, soit 5 p. 100, 47 carcinomes ou épithéliomes, soit 39,5 p. 100 et 7 tumeurs papillaires, soit 5,5 p. 100.

A quoi tient cette différence, nous ne saurions le dire de façon certaine, mais il faut remarquer qu'une certaine quantité des observations que nous avons retenues ont été publiées pour la première fois dans des thèses, et nous avons déjà dit que le sarcome en avait plus souvent fait le sujet que les tumeurs épithéliales. D'autre part nous avons, de parti pris, éliminé les tumeurs épithéliales nées aux dépens d'un kyste de l'ovaire préexistant.

La statistique de Heine (Erlanger. Diss. in. 1894) se rapproche du reste de la nôtre avec 40 p. 100 de sarcomes, par rapport au nombre total des tumeurs solides.

Nous devons dire un mot des tumeurs papillaires malignes : on sait que l'opinion des chirurgiens sur elles a changé depuis quelque temps. Il n'y a pas encore de longues années que l'on considérait toutes les tumeurs végétantes comme malignes. Lorsqu'on les connut mieux, on ne tarda

pas à s'apercevoir que, si ces tumeurs se reproduisaient fréquemment, c'était plutôt par greffe que par récidive proprement dit : la généralisation est en réalité fort rare.

Cependant certaines de ces tumeurs sont évidemment malignes, et le prouvent par l'existence constatée de récidives et de généralisation.

Estor, dans un travail récent, donne pour les tumeurs malignes le chiffre de 13 p. 100. Ce sont des chiffres analogues que donnent Olshausen, 15 p. 100; Cohn, 16,4 p. 100 ; Fritsch, 18 p. 100; Léopold, 23 p. 100 ; Kelly, 8 p. 100 ; Werder, 15,3 p. 100. Ces chiffres se rapportent aux papillomes démontrés malins, soit par l'évolution clinique, soit par l'examen microscopique.

Les causes réelles des tumeurs malignes de l'ovaire ne nous sont pas mieux connues que celles des autres cancers ; nous ne prendrons pas la peine de remarquer, comme le fait Zangemeister que le sarcome de l'ovaire n'est ni épidémique, ni endémique. Il ne nous a pas paru beaucoup plus intéressant de rechercher l'hérédité cancéreuse qui pouvait peser sur les malades atteintes de néoplasmes malins de l'ovaire.

Au contraire, il nous a paru qu'on pouvait tirer quelque enseignement de l'âge des malades, que nous avons soigneusement relevé dans toutes les observations que nous avons retenues pour en faire état. Nous croyons que l'on en peut déduire quelques faits intéressants.

Tous les auteurs sont d'accord ponr affirmer qu'on rencontre les tumeurs malignes pendant la période de la vie génitale de la femme.

Cependant l'âge de fréquence maxima est variable suivant les observateurs : Cordier le fixe à 15 ans, Zangemeister à 20 ans, Olshausen entre 30 et 40 ans (il s'agit dans ces trois cas uniquement de sarcomes).

Estor, dans son article consacré aux tumeurs papillaires dresse le tableau des tumeurs malignes selon l'âge : il compte 3,5 p. 100 de 20 à 25 ans ; 7,1 p. 100 de 25 à 30 ; 11,9 entre 30 et 35 ; 16,6 entre 35 et 40 ; 17,8 entre 40 et 45 ; 16,6 entre 45 et 50 ; 16,6 entre 50 et 55 ; 5,9 entre 55 et 60 ; 1 p. 100 de 60 à 65 ; 1 p. 100 entre 65 et 70 ans.

La proportion va donc en augmentant régulièrement jusqu'à l'âge optimum qui se trouve entre 40 et 45 ans, pour redescendre ensuite un peu plus brusquement, mais non moins régulièrement.

Dartigues, sur 20 cas de sarcome en a rencontré 2 (10 p. 100) à moins de 20 ans ; 5 (25 p. 100) de 20 à 30 ; 4 (20 p. 100) de 30 à 40 ; 7 (35 p. 100) de 40 à 50 ; 1 (5 p. 100) à 60 ans. Il conclut au maximum de fréquence à l'âge moyen de la vie. Le nombre de cas sur lequel repose sa statistique est, du reste, un peu faible.

La statistique d'Olshausen ne comporte aussi que 37 cas. Le maximum de fréquence se trouve entre 30 à 40 ans.

Les 120 cas que nous avons rassemblés se groupent de la façon suivante :

Age	Sarcomes	Carcinome Epithéliome	Endothe-liome	T.végétantes	Total
Inconnu	3	6	1	»	11
0-5	2	0	»	»	2
5-10	5	0	»	»	5
10-15	3	2	»	1	5
15-20	7	6	»	»	13
20-25	8	5	»	1	14
25-30	8	2	2	»	12
30-35	3	2	»	»	5
35-40	5	3	»	2	10
40-45	7	8	1	»	16
45-50	3	6	2	3	14
50-55	2	2	»	1	5
55-60	3	2	»	»	5
60-65	1	1	»	»	2
65-70	0	1	»	»	1
Plus de 70	0	0	»	»	0
Total	60	49	6	5	120

Nous pouvons résumer ce tableau en ne considérant que le nombre total des tumeurs malignes dans le graphique suivant :

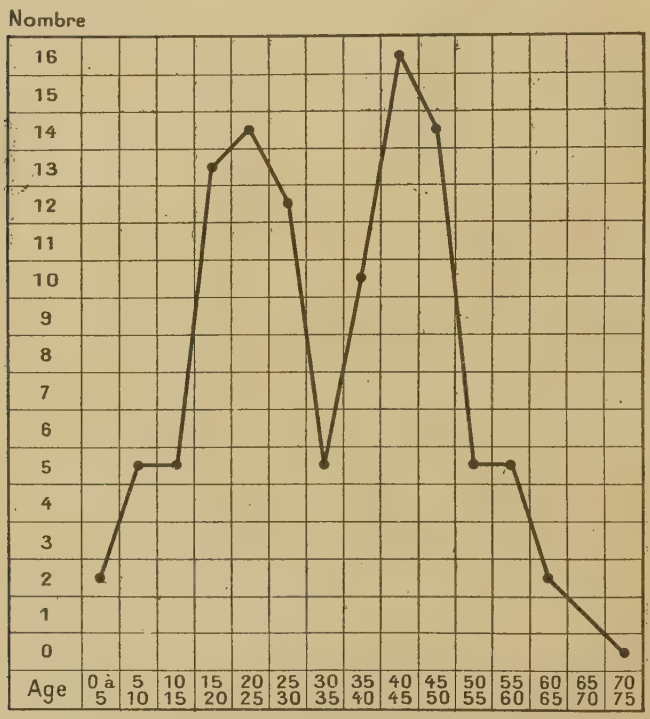

Il suffit de jeter les yeux sur ce graphique pour constater que nous trouvons non pas une, mais deux périodes de la vie où les tumeurs de l'ovaire sont particulièrement fréquentes et à ces deux points optima on rencontre un nombre de cas sensiblement identique.

Or, ces deux périodes sont situées d'une part entre 15 et 25 ans, d'autre part entre 40 et 50.

Ce sont les deux extrémités de la vie génitale : puberté et ménopause.

Nous croyons ce résultat intéressant, car il met en lumière une des causes des tumeurs malignes de l'ovaire : l'irritation physiologique. C'est, en effet, au moment où l'ovaire entre en fonction, comme au moment où il cesse ses fonctions que l'organe modifie sa structure histologique : c'est alors que l'évolution maligne est favorisée et la cause inconnue du néoplasme trouve un terrain tout préparé pour s'exercer.

On peut constater qu'on obtiendrait des tracés à peu près identiques à celui qui représente la totalité des tumeurs malignes, en faisant le même travail soit pour les tumeurs épithéliales, soit pour les tumeurs conjonctives. Dans l'un et l'autre cas, les périodes maximales se rencontrent entre 15 et 25 ans, entre 40 et 50 ans.

Tous les auteurs s'accordent à remarquer la relative fréquence des cancers de l'ovaire chez l'enfant. Donhauser en a réuni 65 cas qui se décomposent de la façon suivante :

	Moins de 5 ans	De 5 à 9	De 10 à 15	Pour cent.
Carcinome. . .	1	6	19	40
Sarcome . . .	8	10	18	55,4
Endothéliome .	0	1	2	4,6

Il est à remarquer que la plus grande partie de ces cas se groupent entre 10 et 15 ans (39 sur 65, c'est-à-dire 60 p. 100), ce qui confirme ce que nous venons de dire.

Certaines anomalies du système génital féminin prédisposent certainement l'ovaire à devenir le siège de tumeurs malignes ; cela ne doit pas nous étonner et c'est une règle de pathologie générale qui trouve ici un exemple de plus.

Croom, qui a réuni un certain nombre de cas de menstruation précoce, signale deux exemples de développement prématuré accompagnant des néoplasmes malins de l'ovaire : l'un d'eux est particulièrement intéressant : c'est à la suite de viols répétés qu'une petite fille dont la précocité génitale était très accentuée à 7 ans, vit apparaître en même temps les premières règles et un néoplasme ovarien. Il est à noter qu'après l'opération et la guérison de la petite malade, on vit rétrocéder les signes extérieurs de la puberté ; on est donc en droit de se demander si le développement précoce est causé par le néoplasme ou si le néoplasme, par son action sur l'ovaire, provoque l'apparition des signes de puberté avant l'âge normal ; nous serions tentés de croire qu'il y a là un « échange de mauvais procédés » et que les deux facteurs agissent l'un sur l'autre. Riedl a publié un cas analogue.

Nous avons de plus relevé quatre cas de coexistence de cancer de l'ovaire avec le pseudo-hermaphroditisme (Krug, 1891 ; Hall, 1898 ; Unterberger, 1901 ; Walther, 1906). Le nombre est faible évidemment, mais il est encore assez considérable si on réfléchit au petit nombre des observations de pseudo-hermaphroditisme, et la coïncidence doit retenir l'attention. Enfin la malade de Danel présentait une atrophie complète de l'appareil génital interne en même temps qu'un cancer du seul ovaire existant.

Les altérations pathologiques de l'ovaire ont aussi certainement une influence sur le développement des néoplasmes. Il est fréquent que l'on voie signalé dans les antécédents des malades l'existence d'une salpingite, ou parfois d'une péritonite, sans autre explication : l'infection an-

cienne, les adhérences anciennes sont autant de causes d'irritation qui peuvent certainement devenir une cause prédisposante au cancer. Nous reviendrons sur ce sujet, à propos de l'anatomie pathologique.

La puerpéralité ne semble pas par contre avoir grande influence : souvent les malades ont eu plusieurs enfants : jusqu'à 10, d'autres n'en ont aucun ou sont vierges. Nulle règle à ce point de vue. Cependant il est quelques cas où les symptômes semblent avoir éclaté après une fausse couche, ou après un accouchement, mais nous ne croyons pas qu'il faille attacher une grande importance à ces faits : la fausse couche ou l'accouchement donnent un coup de fouet à la tumeur, comme elles le font pour toute affection du petit bassin ; les auteurs qui ont recherché l'influence de la puerpéralité sur les néoplasmes malins de l'ovaire ne semblent pas être arrivés à des résultats bien probants.

L'ovaire atteint peut-être le droit ou le gauche, et souvent les deux sont dégénérés.

La fréquence du cancer double de l'ovaire est considérable (1).

Zangemeister, sur 39 sarcomes opérés dans la clinique de Czerny en compte 10 doubles, soit 25,6 p. 100.

Sur les 120 cas de tumeurs solides malignes de l'ovaire que nous avons réunis, on en voit 37 bilatérales, soit

(1) Nous mettrons à part les papillomes, bilatéraux dans 75 p. 100 des cas, mais souvent parce que tout le petit bassin est envahi, recouvert de végétations papillaires, malignes ou bénignes ; dans ces cas la greffe se fait sur l'ovaire opposé aussi bien que sur le péritoine viscéral et pariétal.

30,83 p. 100 (parmi lesquels 21 carcinomes ou épithéliomes et 16 sarcomes).

On doit donc considérer que dans plus de 43 p. 100 des cas le cancer épithélial de l'ovaire est bilatéral, dans plus de 26 p. 100, le sarcome de l'ovaire est bilatéral.

On ne peut pas ne pas être frappé de cette étonnante anomalie dans l'histoire du cancer : on sait combien est exceptionnel le cancer bilatéral d'un organe quelconque, si on excepte le sein, où la propagation d'un côté à l'autre s'explique par les communications lymphatiques des deux glandes.

Il nous a semblé qu'il y avait là un point intéressant, et dont peut-être l'étude pourrait contribuer à celle même du développement du cancer en général. Nous avons commencé à ce sujet quelques recherches sur les animaux qui ne sont pas assez avancées pour que nous en puissions connaître le résultat et que nous nous réservons de publier ultérieurement.

Cependant il est certain que deux hypothèses peuvent se présenter à l'esprit en présence de ces cas : la bilatéralité pourrait s'expliquer par le développement simultané de deux tumeurs identiques dans les deux ovaires, ou par la contagion d'un ovaire à l'autre.

Dans la première hypothèse il faudrait admettre la présence dans l'ovaire d'un élément évidemment anormal, qui, sous une influence donnée et à un moment donné, deviendrait l'origine d'un néoplasme : le point de départ serait donc très probablement un reste embryonnaire inclus dans l'ovaire, ou plus exactement symétriquement dans les deux ovaires — ces cellules aberrantes, selon le

principe bien connu, auraient tendance à donner naissance à des tumeurs malignes.

Mais il faut bien supposer que la cause mystérieuse qui mettrait pour ainsi dire le feu aux poudres a toutes chances d'agir simultanément sur les deux ovaires identiquement prédisposés pour la tumeur maligne. Les deux tumeurs seraient donc de même age : or il n'en est pas ainsi et nous ne connaissons qu'un cas où les tumeurs des deux côtes soient parfaitement identiques. Le plus souvent il existe une différence considérable entre les deux ovaires : il n'est même pas rare qu'une tumeur d'un ovaire à un stade avancé soit saisie dans ses phases de début sur l'ovaire opposé.

Nous ne rejettons donc pas absolument cette première hypothèse, mais elle nous paraît avoir peu de chance de répondre à la vérité.

Reste la contagion.

Mais ici d'autres problèmes se posent.

Comment s'effectue-t-elle ?

Pourquoi l'ovaire opposé seul est-il atteint quand le reste de la cavité péritonéale est indemne ?

Nous ne croyons pas impossible de répondre à ces deux questions.

L'ovaire ne l'oublions pas est un organe qui éclate périodiquement : n'est-il pas facile de supposer qu'à la faveur de cette plaie physiologique, de cet accouchement sans cesse répété des ovules dans le péritoine, quelques cellules, portant en elle le germe mystérieux du cancer (sans pour cela qu'il soit plus nécessaire d'admettre exclusivement une théorie parasitaire du cancer que pour les métastases

vasculaires banales) soient jetées dans la cavité péritonéale.

Une seule chose est nécessaire pour cela : que la femme soit dans sa période de vie génitale active au moment de la contagion d'un ovaire à l'autre. Or nous savons que c'est là le cas de la très grande majorité des tumeurs malignes ovariennes. Il est aussi à remarquer que dans toutes les tumeurs bilatérales que nous avons rassemblées aucune ne se rencontre chez des petites filles de moins de 13 ans et demi. Il est plus difficile de faire des constatations utiles au sujet de l'âge extrême où on les rencontre, car nous ne savons pas quand une tumeur a commencé à évoluer. Cependant nos trente-sept cas ne comprennent que trois femmes de plus de 50 ans, une à 56 ans, les deux autres 52.

Ces cellules supposées libres dans la cavité abdominale sont sans cesse déplacées par les mouvements incessants de l'intestin et de l'épiploon, elles n'ont pas grand chemin à faire pour arriver au contact de l'autre ovaire.

Là elles s'implanteraient, soit à la surface de l'organe soit en infectant la plaie produite là aussi par une ponte ovulaire : ce ne sont là bien entendu que des hypothèses.

Il nous faut aussi remarquer que toute la cavité péritonéale est tapissée par un endothélium pavimenteux, seul l'ovaire a troué en quelques sortes ce revêtement de défense, seul il présente un épithélium analogue à celui qui dans bien des cas a donné naissance à la tumeur maligne.

En résumé deux hypothèses se présentent à l'esprit pour

expliquer la bilatéralité des néoplasmes ovariens : celle de l'origine embryonnaire de ces tumeurs, qui n'explique pas comment on ne rencontre pas de cancers bilatéraux du rein ou surtout du testicule, qui ne rend pas compte de la différence constante d'âge des tumeurs, et celle de la contagion qui peut compter comme un argument solide en sa faveur les conditions anatomiques uniques où se trouvent les ovaires, dans la cavité péritonéale, mais qui a besoin d'être confirmée par des recherches dont nous avons ébauché le début et dont nous espérons faire plus tard connaître les résultats.

Nous ne parlons ici que des tumeurs primitives de l'ovaire. Mais ne compte-t-on pas parfois parmi celles ci des néoplames, en réalité secondaires à des productions malignes passées inaperçues dans d'autres organes ? Il est bien difficile de répondre à cette question, et l'étude anatomo-pathologique de certains néoplasmes épithéliaux et surtout des cas intitulés endothéliomes, la rend peut-être encore plus délicate.

Il est difficile de ne pas être troublé par les résultats obtenus par Lockyer qui, sur 79 cas rassemblés par lui de cancer des deux ovaires, a rencontré 61 fois la coexistence d'un cancer de l'estomac, 10 fois celle d'un cancer intestinal, 1 fois un cancer des voies biliaires, 1 fois un cancer surrénal ? Il y aurait donc sur 79 néoplames malins des ovaires, seulement 6 cancers primitifs ?

D'autre part, le cancer ovarien, consécutif à celui du sein, n'est pas rare. D'une discussion de la Société d'obstétrique et de gynécologie de Londres, en 1902, provoquée par Bland Sutton, il semble ressortir que la récidive ova-

rienne du cancer du sein est environ 5 fois plus fréquente que la récidive du côté opposé. Coupland, à la Société anatomo-pathologique de Londres, a rapporté l'histoire d'une femme de 24 ans, morte de la récidive extrêmement rapide, bilatérale, d'un cancer du sein. A l'autopsie, on trouve un cancer des deux ovaires, sans autre noyau de généralisation dans l'abdomen. Le cancer des ovaires semble de même âge que la récidive. Il publie en même temps la statistique des cancers du sein opérés au Middlesex Hospital, de 1867 à 1875. Nous y relevons, sur 89 cas, 16 cancers bilatéraux, et 5 cas de tumeurs secondaires ovariennes, dont une coïncide avec la bilatéralité du néoplasme primitif.

S'il est difficile qu'une autopsie ou un examen soigneux laissent passer inaperçu un noyau cancéreux du sein, il peut n'en pas être de même quand il s'agit de certains petits néoplasmes du tube digestif et il est certain que les cas publiés par Lockyer, auxquels nous ajouterons celui de Rispal et Gontier (1), quoique les auteurs concluent à l'existence de deux néoplames primitifs et celui de Robischon (Greiswald, 1895) dont la malade est morte de cancer du pylore passé inaperçu, 2 mois après avoir été opérée et guérie de son cancer ovarien, il est certain que ces cas doivent arrêter l'attention et inciter les chirurgiens à examiner avec le plus grand soin tous les organes des malades chez qui ils soupçonnent ou constatent des tumeurs malignes de l'ovaire et surtout à explorer minutieusement leur tube digestif.

(1) Epithelioma à cellules cylindriques de l'ovaire chez une femme atteinte de cancer de l'estomac développé sur un ulcère, morte par cachexie et généralisation osseuse (1904).

CHAPITRE II

SYMPTOMES ET DIAGNOSTIC

Nous croyons absolument inutile de diviser en deux chapitres l'étude symptomatologique du sarcome et du carcinome de l'ovaire : le tableau clinique est le même, la conduite à tenir pour le chirurgien est identique dans les deux cas, et nous croyons qu'il serait téméraire et d'ailleurs très inutile d'essayer de faire un diagnostic anatomique avant d'avoir mis les coupes de la pièce sous le microscope.

Les symptômes du cancer de l'ovaire peuvent se grouper en trois périodes : une période de début, une période d'état et une période terminale.

DÉBUT. — Il est malheureusement fort rare que la malade se présente au chirurgien lorsque son cancer est encore récent ; cependant il faut savoir qu'il est des symptômes qui permettent de penser à une tumeur ovarienne lorsque celle-ci n'est encore que peu avancée : on a une tendance fâcheuse à déclarer latente la première période de ces dégénérescences cancéreuses des organes cachés à la vue ; nous croyons, en particulier, qu'il n'est pas impossible, par

la recherche de troubles légers dont les malades viennent se plaindre plutôt au médecin qu'au chirurgien, d'être mis sur la route d'un diagnostic précoce, si profitable à la malade dans les cas de néoplasme sovariens. Il est certain que la pensée d'une tumeur maligne de l'ovaire ne vient pas d'elle même à la pensée du chirurgien : nous avons déjà dit que cependant il ne fallait pas considérer ces cas comme des raretés.

Deux signes fonctionnels caractérisent souvent les débuts de cancer de l'ovaire : les troubles menstruels, la douleur.

Troubles menstruels. — Dans toutes les formes de tumeurs malignes de l'ovaire, l'aménorrhée est fréquente : dans nombre d'observations on lit que depuis un temps plus ou moins long, qui varie de deux mois à dix ans, la malade a vu ses règles diminuer, puis après quelques mois elles se sont supprimées progressivement. Parfois cette diminution des menstrues a été précédée par quelques périodes où leur abondance était exagérée, d'autres fois quelques pertes irrégulières et légères ont remplacé la régularité ancienne des époques : certaines malades ont été réglées deux ou trois fois en plusieurs années, d'autres voient des hémorragies succéder à une longue période d'aménorrhée, ce sont cependant des exceptions, le plus souvent les règles disparaissent pour ne plus se reproduire.

Souvent chez les sujets très jeunes, les règles n'apparaissent pas ou bien ne se produisent qu'une fois seulement. Quelques femmes ont toujours présenté des irrégularités menstruelles qui font place à l'aménorrhée définitive.

Il est à remarquer que ce n'est pas seulement dans les cas de tumeurs bilatérales qu'on voit se supprimer l'écoulement menstruel. Dans neuf de nos observations, l'aménorrhée a accompagné des tumeurs unilatérales, l'autre ovaire étant sain, dans six autres cas de diminution des règles ou d'intermittences irrégulières, un seul ovaire aussi était atteint.

Les hémorragies sont beaucoup plus rarement signalées, nous n'en avons pu réunir que trois exemples : deux fois il s'agissait de femmes ayant dépassé la ménopause (48 ans et 62 ans), dans le troisième cas la malade était âgée de 38 ans.

Enfin dans un cas les règles ont disparu pour faire place à un écoulement sanglant, léger et continuel.

Il est fort rare que la persistance de la régularité menstruelle soit constatée par les observations et en résumé les troubles menstruels sont presque constants, ils sont dans la très grande majorité des cas caractérisés par l'établissement graduel d'une ménopause prématurée.

La leucorrhée n'a aucune signification symptomatique.

La douleur est aussi un signe précoce digne d'être étudié soigneusement ; elle précède souvent l'apparition d'une tumeur perceptible, ses modalités sont du reste variables. Parfois simple pesanteur, parfois au contraire extrêmement aiguë, elle est continue, graduellement progressive, ou bien paroxystique, il nous semble que cette dernière forme est plus fréquente. Bien des malades ont de véritables crises douloureuse. (Obs. XV, XXII, XXIV, XXVII, XXX, XXXVI, XXXVII, etc.), accompagnées dans certains cas de vomisse-

ments et parfois assez violentes pour amener des signes de collapsus.

La douleur est le plus souvent exacerbée aux moments des époques menstruelles, il est des cas où elle n'apparaît qu'à ces moments. Il est rare que le repos au lit ne la calme pas, mais dans des cas exceptionnels, au contraire, le décubitus dorsal l'accentue. Son siège est l'abdomen, souvent elle est nettement limitée au côté atteint, ou bien elle se diffuse dans tout le ventre. Quand elle prend la forme de pesanteur continuelle, c'est souvent à la région lombaire, ou au périnée que les malades la rapportent. Elle peut aussi présenter des irradiations inguinales.

Il faut du reste remarquer, avec Ladouce que la douleur est plus constante et plus vive dans les tumeurs malignes de l'ovaire que dans les tumeurs bénignes.

On peut dire qu'elle ne manque que très exceptionnellement même aux débuts de l'évolution néoplasique et il faut distinguer ces douleurs précoces, des douleurs dues aux compressions qui existent dans toutes les tumeurs du petit bassin mais à une période beaucoup plus tardive de leur évolution.

Les signes généraux sont à ce moment en général peu accentués, cependant on peut remarquer dans certain cas une anémie, un aspect chlorotique déjà signalés par Dubois et qui doivent aiguiller la pensée vers le diagnostic d'une affection maligne.

Il nous semble qu'il serait intéressant de faire à cette période l'examen du sang : nous n'avons malheureusement pas pu le faire pratiquer dans les cas qui nous sont personnels, et nous n'avons rencontré dans la littérature

qu'une seule observation où cette exploration est mentionnée, c'est l'observation III de la thèse de Massabuau, due à M. le professeur Forgue : elle a donné les résultats suivants (les premiers symptômes dataient déjà de deux ans) :

Nombre total de globules blancs.	7.200	par mmc.
Polynucléaires.....	78	p. 100
Mononucléaires.....	15	—
Lymphocytes.....	7	—
Eosinophiles.....	5	—

Il s'agissait d'un carcinome de l'ovaire.

Les signes physiques de cette période de début doivent être recherchés. Parfois il y a déjà une augmentation légère du volume du ventre, et un examen soigneux montre qu'il y a un peu de liquide dans la cavité abdominale. La circulation veineuse de la paroi est rarement modifiée : quelques auteurs signalent une légère dilatation des veines superficielles, nous ne croyons pas qu'il faille s'attendre à la trouver.

Mais le toucher vaginal pourra déjà donner des renseignements utiles. L'état de l'ovaire devra être soigneusement recherché ; on peut, dans certains cas, le sentir nettement augmenté de volume, gros comme un œuf de pigeon ou un œuf de poule, facile à déplacer, nettement délimité de l'utérus, le plus souvent douloureux au toucher, en général prolabé dans le cul-de-sac postérieur. Il est absolument exceptionnel, cependant, qu'à la période de début l'ovaire ait contracté des adhérences. L'utérus est alors ou dans sa position normale ou légèrement rejeté du côté

opposé à la tumeur. Enfin, le toucher peut aider à déceler une ascite encore légère.

Il faut bien avouer que ce n'est que dans les cas exceptionnels qu'on se trouvera en présence d'un complexus symptomatique aussi net et qui, croyons-nous, doit aussitôt éveiller la pensée de l'existence d'une tumeur maligne de l'ovaire.

Bien souvent la douleur seule existe et l'examen devra être très attentif pour découvrir la tumeur naissante. Il est plus rare de voir l'aménorrhée exister comme seul symptôme du début ; cependant il ne faut pas oublier que le cancer de l'ovaire n'est pas une de ses causes les moins fréquentes chez les jeunes femmes de 20 à 30 ans.

Il est des cas trop nombreux enfin où la malade ne vient consulter que parce que le volume de son ventre augmente ; parfois alors elle dénonce une aménorrhée qui date quelquefois de plusieurs années — et dans ces cas le chirurgien n'est consulté que fort tard — surtout lorsque les douleurs sont peu violentes.

La période d'état offre des symptômes plus nombreux mais qui, cependant, peuvent souvent prêter à l'erreur.

Les symptomes fonctionnels restent les mêmes, mais bon nombre s'augmente de ceux qui sont causés par le développement de volume du ventre.

L'ascite est alors parfois considérable ; il ne faut pas oublier cependant qu'elle peut manquer totalement. Léopold la considère comme rare dans les fibromes et les sarcomes de l'ovaire ; Dartigues partage cette opinion, Œshausen la dit inconstante dans les sarcomes, elle y est à peu près constante au contraire pour Ladouce ; Massa-

buau l'a trouvée dans 70 p. 100 environ des cas de cancer et lui accorde une certaine importance diagnostique ; cependant, il dit que son abondance est en général modérée.

Mme Mac Ilroy l'a trouvée présente dans les quinze cas qu'elle a étudiés.

Nous croyons qu'elle est extrêmement fréquente, mais non absolument constante. Les chiffres que nous avons trouvés sont identiques à ceux de Massabuau.

Nous reviendrons, en étudiant l'anatomie pathologique, sur les caractères du liquide qui peuvent donner au clinicien des renseignements précieux.

L'ascite peut être d'une extrême abondance : si on parcourt les observations que nous citons, on y trouvera plus d'une fois la mention de ponctions répétées donnant chaque fois une quantité considérable de liquide qui se reproduit avec une grande rapidité.

Ces ponctions sont souvent nécessitées par les troubles de compression auxquels donne lieu l'épanchement : la dyspnée, l'orthopnée, l'œdème des membres inférieurs ne sont pas rares.

La circulation veineuse collatérale est alors développée ; nous ne nous étendrons pas plus sur toute cette série de symptômes, qui ne sont plus que ceux de l'ascite.

Mais si l'ascite fait défaut ou après une ponction évacuatrice, on peut quelquefois, par la simple inspection, constater la présence de la tumeur. Elle est souvent unilatérale, peut présenter plusieurs bosselures visibles et

est, dans ce cas, considérée comme un fibrome utérin multilobulé.

Une autre erreur, souvent commise, est la confusion avec une grossesse normale ou anormale : dans certains cas, l'absence des règles, l'aspect du ventre, les résultats même fournis par la palpation ont pu concourir à une telle erreur (1), mais l'absence des signes sympathiques doit donner l'éveil.

Même dans les cas où l'ascite fait défaut, le volume de la tumeur peut être tel que le ventre prend des dimensions considérables et qu'on peut constater parfois le développement de la circulation veineuse et l'œdème des membres inférieurs, souvent aussi la dysurie, la constipation, les douleurs névralgiques dues à la compression.

La palpation montre, en général, que la tumeur est dure, le plus souvent d'une façon inégale, il n'est pas rare de rencontrer des parties fluctuantes, d'autres ont une consistance molle, d'autres encore sont très dures. On pourrait parfois constater la présence de ganglions inguinaux ou iliaques augmentés de volume (Pozzi, Ladouce).

La douleur est parfois réveillée par la palpation, mais le fait n'est pas constant.

La percussion ne peut que montrer la matité de la tumeur, et nous ne voyons pas quels sont les renseignements que l'auscultation, malheureusement peu souvent pratiquée, dit Ladouce, pourrait donner au diagnostic.

Le toucher vaginal, pratiqué à ce moment, fera

(1) L'observation due à Thierry, que nous rapportons (XIX), est particulièrement curieuse à cet égard.

mieux connaître la forme, la situation, la consistance de la tumeur.

Dans une première période, période du développement intra pelvien (Dubois), l'utérus serait abaissé, repoussé en avant vers la symphyse, la tumeur est alors sentie dans le cul-de-sac postérieur, qu'elle remplit plus ou moins par sa masse dure. Dans une seconde période de développement abdominal le col seul serait senti par le toucher ; l'utérus, attiré en haut, deviendrait impossible à délimiter. Nous croyons cette division un peu trop exclusivement théorique ; la position de l'utérus est éminemment variable avec le côté où se développe la tumeur, la forme qu'elle prend, l'existence ou l'absence d'épanchement ascitique.

La chose importante est la délimitation de l'utérus et de la tumeur : la plupart des erreurs de diagnostic ont attribué à l'utérus le néoplasme ovarien.

Parfois la différenciation est facile ; l'un des doigts vaginaux s'appuie sur la tumeur, l'autre, aidé par la main abdominale, maintient l'utérus ; on peut, de cette façon, constater dans quelques cas que la tumeur ou que l'utérus se déplacent indépendamment l'un de l'autre. D'autres fois, l'existence d'un sillon plus ou moins net suffira à établir le diagnostic. *Le toucher rectal* pourra alors aider puissamment au diagnostic en délimitant plus nettement et plus facilement le corps utérin.

Il est des cas, cependant, nous devons l'avouer, où le toucher ne pourra qu'égarer le diagnostic ; dans la première de nos observations personnelles, le toucher et la palpation mettaient en évidence une grosse tumeur dure, bosselée, très légèrement mobile, faisant corps avec l'uté-

rus, ou plutôt en imposant pour l'utérus lui même, fortement bosselé sur sa face antérieure et qui remontait jusqu'à l'ombilic.

La laparotomie montra qu'il s'agissait d'un néoplasme ovarien qui avait repoussé l'utérus en avant et en haut, — celui-ci s'était creusé un lit dans la tumeur sans contracter cependant d'adhérence avec elle et constituait une des bosselures perçues par la palpation.

L'hystérométrie pourra parfois donner quelques renseignements ; les dimensions réduites de l'utérus pourront faire éliminer le diagnostic de fibrome utérin — parfois cependant on aurait pu constater un étirement de la corne utérine du côté atteint (?) qui pourrait aussi bien éclairer le diagnostic que simuler l'agrandissement de la cavité caractéristique des fibromes.

A ce moment l'état général est déjà assez sérieusement atteint, — les vomissements, l'anorexie absolue ne sont pas rares, les douleurs souvent violentes, la dyspnée concourent à affaiblir la malade ; la cachexie cancéreuse fait déjà son œuvre : on ne rencontre pas, naturellement, la teinte jaune paille caractéristique seulement du cancer de l'estomac, mais le facies est pâle, les yeux sont excavés, brillants, les traits tirés, l'amaigrissement en général très prononcé fait contraste avec l'augmentation de volume de l'abdomen ; depuis quelque temps déjà les malades sont confinées au lit.

La période terminale apparaît alors rapidement, elle est semblable à celle de tous les cancers abdominaux : la cachexie, la généralisation ne nous offrent qu'un tableau banal, sur lequel il est inutile d'insister.

La mort survient parfois assez brusquement (dans les observations anciennes il n'est pas rare de la voir être consécutive à une simple ponction, sans que son mécanisme soit alors bien expliqué).

Des complications peuvent aussi amener une terminaison prématurée : l'infection du néoplasme, la péritonite, la compression, l'étranglement intestinal, les eschares du décubitus, la phlegmatia et ses conséquences sont parfois la cause immédiate de la mort. Rarement il s'agit de la perforation intestinale par envahissement néoplasique.

D'autres fois la cachexie, la généralisation qui amène des pleurésies, des péricardites, des embolies, sont mises en cause.

Bucquoy a rapporté un cas, que nous croyons unique, de mort par arrêt du cœur : l'autopsie montra une métastase cardiaque d'un néoplasme ovarien.

La durée de l'affection est bien difficile à déterminer : le début du cancer n'est pas facile à déceler, et lorsqu'il succède à une tumeur bénigne il est encore plus difficile d'assigner une date au commencement de l'évolution maligne.

Au point de vue clinique il paraît possible de distinguer deux formes évolutives, un peu artificiellement peut-être. — Dans la première forme, fréquente chez les enfants et les jeunes femmes, l'évolution est particulièrement rapide, presque foudroyante : dans un cas de Massabuau une ascite considérable apparut en cinq jours chez une femme jusque-là bien portante. C'est au bout de quelques mois qu'on voit alors survenir la mort. La période de début est à peine indiquée, souvent lorsque la malade

s'aperçoit que sa santé s'altère, que son ventre augmente de volume, le chirurgien peut déjà constater une tumeur à un stade déjà avancé de son évolution. Celle ci se fit toute entière en quatre mois dans un cas de Pépin.

Une observation particulièrement intéressante nous montre une femme examinée en août 1903 avec le plus grand soin à l'occasion d'un rein mobile et chez qui on avait à ce moment pratiqué le toucher vaginal, qui revint en février 1904 consulter le chirurgien pour un cancer de l'ovaire considérable et qui se traduisait déjà par l'aménorrhée qu'accompagnait une grosse tumeur (Lockyer).

Dans une autre forme, les périodes se succèdent lentement, et l'évolution du néoplasme dure plusieurs années avant de se terminer par la mort — deux ou trois ans semblent alors la moyenne de durée, si on calcule après l'apparition des premiers symptômes importants.

Enfin on voit parfois une troisième modalité d'évolution : il s'agit de femmes qui, pendant un laps de temps parfois considérable, portent sans que leur état général paraisse en souffrir, une tumeur ovarienne, parfois considérable, solide ou liquide, dont on constate pendant dix ou quinze ans quelquefois l'état stationnaire, et qui tout à coup augmente considérablement de volume, s'accompagne de signes de malignité évidente et amène en quelques mois la cachexie et la mort.

Ladouce attribuait la lenteur d'évolution des premières périodes que l'on constaterait même parfois dans des cas où il s'agit de tumeurs d'emblée malignes à la résistance offerte par la coque fibreuse de l'ovaire. Nous savons que

celle-ci n'existe pas et que cette supposition est par conséquent erronée.

Peut-être faudrait-il plutôt supposer qu'il s'agit, dans de pareils cas, de dégénérescence sarcomateuse ou carcinomateuse de fibromes, de kystes, ou de tumeurs végétantes.

On voit donc que la symptomatologie du cancer de l'ovaire se caractérise par des traits assez nets : l'idée de *grossesse*, celle de *kyste ovarien* bénin seront assez faciles à écarter ; l'évolution de cette dernière affection est bien différente, et il est assez rare en somme que l'erreur puisse persister après un examen physique attentif. Reste une difficulté, parfois importante : le fibrome utérin et aussi, dans quelques cas, le cancer du corps de l'utérus.

Le cancer du corps utérin atteint des dimensions moindres en général que celles du cancer de l'ovaire, il apparaît à un âge plus tardif, il s'accompagne bientôt de métrorragies, qui manquent dans le second cas, d'écoulements fétides qui font toujours défaut dans le cancer de l'ovaire.

Le *fibrome utérin* a une évolution plus lente, il est aussi très souvent accompagné de métrorragie, la coexistence d'ascite est une très rare exception, la cavité utérine est agrandie, les ovaires sains peuvent parfois être reconnus. Enfin toute la tumeur fait bloc avec l'utérus, tandis que dans les cas heureux on peut reconnaître celui-ci à côté de la tumeur ovarienne et l'en distinguer.

Le fibrome de l'ovaire a une évolution clinique toute différente, l'ascite l'accompagne rarement, ainsi que l'aménorrhée ; sa durée est considérable, il n'amène pas les troubles généraux du cancer, enfin il n'est jamais bilatéral.

Nous ajouterons qu'il est des malades chez qui toute affection douloureuse du petit bassin, ou toute tumeur pelvienne devra aussitôt faire craindre la possibilité d'une tumeur maligne de l'ovaire : nous voulons parler des pseudo-hermaphrodites et en général de tous les individus qui présentent un vice de développement du système génital.

Nous ne saurions donc assez insister sur ce point : le cancer de l'ovaire présente une individualité symptomatique qui non seulement, comme le dit Lannial, permet d'établir souvent le diagnostic, mais qui doit, dans la majorité des cas, conduire le chirurgien vers la vérité. On devra penser au cancer de l'ovaire chaque fois qu'on se trouvera en présence d'aménorrhée accompagnée de douleurs abdominales ou lombaires. Si, de plus, on constate une tumeur ou de l'ascite, le diagnostic devient très probable : un examen physique très complet, un toucher méticuleux le compléteront alors et l'assureront.

CHAPITRE III

Il est toute une classe de cancers de l'ovaire que nous laisserons systématiquement de côté : nous voulons parler du kyste de l'ovaire devenu cancéreux ; le sujet est, croyons-nous, actuellement bien connu. De nombreux auteurs ont attiré l'attention sur ces formes de dégénérescence maligne.

Au point de vue de l'anatomie et de l'histologie, leur étude est simple.

Quelle que soit l'origine du kyste, c'est lui et non plus l'ovaire qui présente dans ces cas une tumeur maligne. Il y a là une surface considérable revêtue par un épithélium ; qu'à un moment donné cet épithélium prolifère et qu'il rompe sa barrière naturelle, et le kyste devient malin : nous le répétons, il s'agit là, non plus du cancer de l'ovaire, mais du cancer d'un kyste de l'ovaire, dont l'histoire clinique et l'anatomie pathologique ont été très étudiées et que nous laissons de côté, pour nous occuper uniquement des tumeurs malignes, primitives, ou, si l'on veut, primaires de l'ovaire.

Cela ne veut pas dire que parmi ces tumeurs nous n'en rencontrerons pas de kystiques : c'est qu'il faut distinguer

entre le kyste devenu cancer et le cancer kystique, soit par dégénérescence, soit même d'emblée, parce que les cellules qui le constituent manifestent leur activité pathologique en même temps par la prolifération et par la sécrétion.

Il nous reste encore à passer en revue un nombre considérable de tumeurs différentes ; aucun organe ne possède à ce point de vue une plus riche variété que l'ovaire. Si l'on parcourt les descriptions de tumeurs, si on lit les déductions histogénétiques qu'en tirent les auteurs, on conviendra avec nous qu'il n'existe certainement pas un élément normal ou anormal de l'ovaire auquel on ne puisse, avec quelque apparence de raison, attribuer l'origine d'un néoplasme malin.

Nous allons tenter de les passer en revue.

ANATOMIE MACROSCOPIQUE

L'apparence extérieure des tumeurs malignes de l'ovaire est bien différente, suivant que l'on a affaire à un néoplasme papillaire ou non.

I. **Tumeurs non papillaires.** — *L'aspect* de ces tumeurs est un peu variable ; cependant, on rencontre, en général, des néoplasmes revêtus entièrement d'une capsule fibreuse, glissant sous le doigt, lisse, brillante, bleuâtre

ou, au contraire, de couleur sombre, brun rougeâtre. Certaines ont un aspect marbré, tacheté, présentent des plaques de différentes couleurs. On peut voir à leur surface des vaisseaux plus ou moins dilatés et tortueux qui se divisent en de fines arborisations.

Il est des cas où la forme générale de l'organe semble conservée : on a devant les yeux un gigantesque ovaire. Parfois, au contraire, la tumeur est bosselée, elle présente des kystes qui font saillie à l'extérieur, ou bien ces bosselures ne sont que des lobes solides de la tumeur. Les organes voisins, l'utérus en particulier, s'y impriment quelquefois, et la tumeur les entoure plus ou moins.

Quelquefois, la tumeur s'enclave parce qu'elle a poussé des prolongements qui l'accrochent en quelque sorte au petit bassin. Lorsqu'il y a deux tumeurs elles sont ou séparées l'une de l'autre par des anses intestinales ou bien accolées par une de leurs faces.

L'une d'elles a souvent imprimé son empreinte sur l'autre.

Il est à remarquer que les néoplasmes de l'ovaire ont peu de tendance à contracter des adhérences avec les organes voisins, du moins pendant un temps assez long : circonstance qui facilite souvent les opérations même pratiquées à une époque tardive. Cependant, il est des cas où les opérateurs se sont trouvé en présence d'adhérences qui unissaient la tumeur ou les tumeurs au péritoine pariétal, aux anses intestinales, à la vessie, à l'utérus : mais, répétons-le, ces cas sont plutôt rares (1).

(1) Waldeyer explique la rareté des adhérences de l'ovaire par la différence histologique de son épithélium et de celui du péritoine : il

Il n'est pas très fréquent non plus de voir la tumeur rompre sa coque et présenter alors une hernie de son tissu propre qui envahit bientôt les organes voisins. On peut parfois voir, à la surface du néoplasme, des traces de nécrose ou de dégénérescence.

Le volume atteint par les néoplasmes solides malins de l'ovaire, peut être considérable: les cas sont nombreux où il s'agissait de tumeurs ayant le volume d'un œuf de poule ou de dinde, même d'une tête de fœtus. Mais certains opérateurs se sont trouvés en présence de tumeurs de poids beaucoup plus grand : 88 livres (Clemens), 20 kilogrammes (Viguier, 1872), 9 kilogrammes (Golay), 7 kilogrammes (Vignard), 4 kilogrammes (Picqué), 2 kgr. 700 (Defontaine).

L'examen histologique des tumeurs très considérables a en général prouvé qu'il s'agissait de sarcome. Cependant on a cité des tumeurs épithéliales de 5 à 7 kilogrammes.

La situation de ces tumeurs dépend de leurs volumes : très petites, elles se placent derrière l'utérus ; puis à mesure que leurs dimensions s'accroissent, elles s'élèvent : certaines se développent dans le petit bassin, compriment le rectum, la vessie, appliquant l'utérus contre la symphyse, puis elles sortent du pelvis deviennent abdominales, se coiffent de l'intestin, soulèvent l'épiploon, allongent parfois l'utérus ; en général elles restent nettement latérales, mais on en rencontre aussi qui semblent médianes. On peut les voir dépasser l'ombilic.

faudrait pour que l'ovaire contracte des adhérences que son épithélium ait dégénéré.

Les organes voisins sont plus souvent comprimés qu'adhérents, et surtout qu'envahis.

Il est un fait bien particulier : c'est l'intégrité presque constante de la trompe *au point de vue macroscopique* : on la voit, en général, appliquée contre la tumeur, à laquelle elle adhère intimement, elle est flexueuse, allongée, et on distingue presque toujours son pavillon étiré, mais ne participant pas à la formation de la tumenr et resté perméable.

Nous voyons là un signe distinctif, entre le cancer primitif de l'ovaire et le cancer du kyste : on sait en effet que, dans le kyste de l'ovaire, la trompe est en quelque sorte absorbée par le néoplasme, et il est impossible de l'en séparer : dans le cancer solide elle n'est qu'appliquée à sa surface et quelques coups de ciseaux peuvent la libérer.

Nous dirons plus loin que fréquemment cette intégrité n'est qu'apparente et qu'il n'est pas rare de voir des noyaux secondaires dans la trompe de Fallope.

Les cancers de l'ovaire ont donc, le plus souvent, une certaine mobilité, d'autant plus qu'ils possèdent, en général, un *pédicule* assez étroit : cependant il n'en est pas ainsi dans tous les cas, ce pédicule, formé, soit par le ligament ovarien, soit par le bord épaissi du ligament large peut avoir une certaine épaisseur.

Nous avons relevé deux cas où le pédicule était infiltré par la tumeur (Lockyer, Maës), mais ce pédicule peut parfois subir une torsion. Nous n'en avons rencontré que quatre cas : ce sont ceux de Pozzi et Dartigues (sarcome, 1898), Pozzi et Beaussenat (épithéliome), Nelson, (1887, sarcome), et Coignerai (sarcome, 1901).

Cette torsion est facilitée par la présence de *l'ascite*.

Nous croyons possible de distinguer deux variétés d'ascite d'origne absolument différente, dans les tumeurs malignes de l'ovaire.

Dans le premier cas la ponction retire un liquide citrin, pas ou peu filant, transparent, de densité assez faible, qui existe, en général, en quantité assez considérable : l'examen microscopique après centrifugation permet d'y constater la présence de cellules endothéliales, isolées ou formant des placards ; l'examen cytologique donne une formule analogue à celle que nous relevons dans une observation de Forgue, publiée dans la thèse de Massabuau.

Lymphocytes } ââ 45 p. 100 environ.
Mononucléaires }
Polynucléaires 10 p. 100.

Il s'agit là d'un exsudat irritatif du péritoine.

Dans d'autres cas, beaucoup plus rares, le liquide a un tout autre caractère : c'est une sorte de colle, gluante, épaisse, filante, d'aspect mucoïde, qui fait glisser les doigts de l'opérateur, n'imbibe pas les compresses : ce n'est plus alors un exsudat péritonéal, mais bien plutôt une secrétion de la tumeur, soit qu'elle soit produite par la surface même du néoplasme, presque toujours papillaire dans ces cas, soit que le liquide ait été déversé dans le péritoine par l'ouverture d'un kyste, ce qui est très exceptionnel.

Nous ne croyons pas l'ascite hémorragique aussi fréquente que l'affirme Dartigues. Nous n'avons, au contraire, noté ce caractère qu'assez rarement dans les observations de tumeurs épithéliales que nous avons lues, et très exceptionnellement dans celles de sarcome.

Enfin il arrive que l'épanchement péritonéal manque totalement : qu'il nous suffise de citer les cas de Pozzi, Picqué, Routier, Monprofit, trois observations de Massabuau dues à Forgue, et celle que nous publions (Obs. LXVII).

Les caractères de l'ascite pourraient peut-être fournir quelques renseignements sur la nature de la tumeur (sarcome ou épithéliome).

La généralisation de ces tumeurs s'observe assez souvent : au début les métastases se font dans les organes voisins : les plus fréquentes et en général les premières sont celles qui se produisent dans le tissu sous-péritonéal, peut-être un de nos cas semblerait le prouver, à la faveur de petits ganglions, sous-séreux ; dans la trompe, l'utérus.

Mais on a observé aussi des noyaux secondaires à la vessie, au sein, à la cuisse, au foie, aux ganglions bronchiques, à l'estomac, au cœur. Remarquons qu'on rencontre ces métastases lorsqu'il s'agit de sarcome aussi bien que lorsqu'il s'agit d'épithéliome. Nous rapportons même une observation due à Lesieur, Thévenot et Dumas où le sarcome de l'ovaire fut ignoré, pendant la vie de la malade, et ne se manifesta que par la généralisation ganglionnaire (Obs. XL).

Mais il faut bien insister sur ce point : la généralisation et même la propagation des néoplasmes malins de l'ovaire est particulièrement tardive. Longtemps la tumeur ovarienne reste unique, encapsulée, mobile : opérable.

Si l'on *coupe* une de ces tumeurs, on se trouve en présence d'aspects très divers. Souvent la tumeur est pleine, blanchâtre, entourée d'une coque rouge, non décorticable, elle semble un fibrome utérin ; on peut parfois distinguer

une certaine contexture fibrillaire qui fait aussitôt penser au fibromyome ; dans ce cas on pourra croire à une bénignité que le microscope démentira malheureusement bien souvent.

Ou bien, tout en conservant cet aspect net et uniforme, la tumeur semblera cependant un peu imbibée de liquide, le râclage ramènera de petites quantités de suc. Il existe toutes les transitions entre ces tumeurs et celles dont l'aspect est franchement malin : certaines semblent des éponges grisâtres à tissu extrêmement fin. D'autres présentent des taches plus jaunes, d'aspect graisseux : on y voit des foyers de nécrose, d'hémorragie qui les truffent parfois de singulière façon. Souvent elles se déchirent, s'émiettent à la coupe, laissant leur tissu se morceller, s'effriter sous le doigt qui s'y enfonce. On a décrit comme caractéristique de l'endothéliome un aspect marbré de la coupe qui montre des parties rougeâtres, d'autres jaunes : cet aspect dû à des hémorragies peut se rencontrer dans toutes les variétés de tumeurs.

Très souvent aussi on y voit des kystes de dimensions extrêmement variables, dont le contenu est plus ou moins visqueux, colloïde ou hémorragique. Ces kystes peuvent farcir la tumeur d'une multitude de petites cavités grosses comme des grains de millet ; dans bien des cas ils atteignent la grosseur d'une orange et sont alors en petit nombre, ou même souvent uniques. La paroi de ces kystes peut paraître tapissée d'une membrane secrétante lisse, ou bien ils semblent creusés en pleine parenchyme, et l'on voit parfois des fragments de la paroi près de se détacher et de tomber dans le déliquium qui les remplit.

Il en est qui présentent au centre un aspect caverneux, pseudo-kystique dû au grand développement des vaisseaux. Ceux-ci en général ne se voient cependant pas à l'œil nu sur les coupes.

Nous noterons enfin la possibilité de rencontrer sur le même ovaire une tumeur maligne et une tumeur bénigne, en général un kyste dermoïde, absolument indépendant du premier néoplasme.

On a signalé quelques cas d'envahissement d'une tumeur maligne par la suppuration.

L'état de l'ovaire opposé est variable : il est en somme assez peu souvent sain : lorsqu'il ne s'agit pas de tumeur bilatérale, on peut rencontrer du côté opposé un kyste dermoïde, un kyste simple, des traces de suppuration ancienne ou actuelle.

Dans quelques observations on signale l'atrophie de l'ovaire opposé resté à l'état infantile, ou en dégénérescence fibreuse. Dans l'observation de Danel, l'auteur signale l'absence complète de l'utérus et de l'ovaire opposé.

Peut-on, sans le concours du microscope diagnostiquer la nature intime d'une tumeur, est-il des caractères qui permettent de la déclarer bénigne ou maligne ? *Certainement non* : nous ne croyons même pas possible d'émettre une hypothèse à ce sujet : on s'exposerait à de bien graves mécomptes en portant un pronostic aussitôt après l'opération ; nous avons déjà insisté sur ce point et c'est à dessein que nous avons réuni en un seul chapitre la description macroscopique des néoplasmes épithéliaux et des sarcomes.

II. **Tumeurs papillaires.** — Nous avons déjà dit

qu'elles étaient plus rares que les tumeurs malignes non papillaires. De même, les tumeurs papillaires sont beaucoup plus souvent bénignes que malignes.

L'accord est du reste loin d'être fait sur la fréquence de la malignité des tumeurs papillaires. On les a considérées longtemps comme toujours malignes, cependant en 1886, Lawson Tait (trad. Olivier) écrivait : « Mon expérience plus récente tend à montrer qu'il y a deux formes de papillomes associées aux tumeurs de l'ovaire : une forme maligne et une qui ne l'est pas. La dernière disparaît rapidement après l'enlèvement de la tumeur et la malade guérit complètement, bien que les apparences, à l'œil nu soient absolument identiques à celles de l'espèce maligne ».

Cette opinion ne tarda pas à être universellement admise : en 1896, Semb déclare même que les papillomes sont toujours bénins, n'amènent jamais de cachexie et ne récidivent pas — ce qui est certainement faux. Pozzi admet qu'ils sont en général bénins, mais quelquefois très malins, Doran (1901), Tauffar disent aussi qu'ils peuvent être malins. Estor donne une proportion de treize tumeurs malignes pour cent bénignes.

Beaucoup d'auteurs pensent que la malignité de ces tumeurs n'est que secondaire, et qu'elles passent toujours par un stade bénin; nous serions donc en droit de les éliminer au même titre que les kystes simples dégénérés, s'il n'existait encore quelques doutes sur ce point.

Nous décrirons du reste le plus brièvement possible ce genre de tumeurs : d'abord parce qu'il est impossible comme le disait fort bien Lawson Tait, de distinguer à l'œil nu si elles sont bénignes ou malignes, ensuite parce

qu'elles ont fait l'objet de nombreux travaux tels que ceux de Pozzi, de Cazenave, et récemment d'Estor, qui semblent les avoir très complètement étudiées.

Ces tumeurs peuvent êtres kystiques ou solides.

Kystiques, elles sont toujours multiloculaires, les cavités sont tapissées et plus ou moins remplies de végétations identiques à celles que nous décrirons tout à l'heure, certaines de ces cavités peuvent avoir éclaté, et les végétations se sont développées en surface.

Lorsqu'elles sont solides, on trouverait toujours, d'après Cazenave, dans leur pédicule, des petites cavités, remplies d'excroissances papillaires.

Quand les deux ovaires sont atteints, ce qui arrive dans 75 p. 100 des cas, on peut trouver d'un côté un kyste papillaire, de l'autre une tumeur végétante solide. Leur aspect est celui qu'on a comparé souvent à un chou-fleur. Ce sont des masses, parfois isolées des autres organes, mais les ayant souvent envahis, y adhérant étroitement, sans les perforer, sauf en des cas très exceptionnels. Très souvent ces tumeurs sont sous-péritonéales à leur début, ce qui a fait penser que l'ovaire, n'était pas toujours leur point de départ, mais plutôt les organes embryonnaires inclus dans le ligament large.

Dans certains cas ces néoplasmes pourront atteindre un volume considérable, sans que les végétations fassent issue au dehors. Le microscope alors peut seul dénoncer leur nature papillaire (Obs. LXXXI).

Prochaska a décrit le premier une autre variété, beaucoup plus rare : l'ovaire, à peine augmenté de volume, non déformé, présente une surface verruqueuse, qu'on peut com-

parer à celle du papier de verre : c'est le papillome superficiel (warty ovary). Gusserow, Coblenz, Marchand, Pozzi, en ont observé ; nous ignorons si on en a décrit de malins ; ils semblent du reste de même nature que la forme commune, et destinés au même développement.

Les végétations papillaires sont éminemment variables selon le point considéré, elles peuvent être molles et friables, saignant au moindre contact ; lorsque les organes voisins sont envahis, l'opérateur qui veut isoler la tumeur la lacère alors, et n'arrive pas à la détacher en entier.

Parfois au contraire elles sont dures, presque cartilagineuses. Leur couleur varie du blanc au noir, en passant par le rouge. Elles sont souvent très vasculaires, et la moindre déchirure saigne abondamment. D'autres fois les papilles sont jaunâtres, elles ont alors subi, d'après Virchow, la dégénérescence graisseuse, elles sont aussi parfois infiltrées de calcaire.

La plantation, la disposition des villosités offrent aussi des dispositions variables qui ne nous paraissent pas dignes de grand intérêt.

Le néoplasme a une tendance à l'envahissement et à la destruction ; les végétations ,très vasculaires ont une prolifération très active, d'où résultent des lésions inflammatoires, des proliférations secondaires ayant le même caractère que les primitives.

Il faut bien distinguer des métastases éloignées, essentiellement malignes, les disséminations (Virchow), transplantations (Coblenz), greffes (Cazenave), de la tumeur primitive, qui, facilitées par l'ascite, se rencontrent sur le péritoine de l'intestin grêle, du mésentère, de l'utérus, de

la vessie, de la paroi. Les végétations, dans ce cas, ont toujours les mêmes caractères, cependant elles sont en général assez dures, peu colorées, peu vasculaires, et quand elles ne sont pas trop grosses, on peut les arracher sans crainte d'hémorragie.

Quand la tumeur est maligne on peut trouver par contre de véritables métatases, témoins de la généralisation, Poupinel, Ménétrier, Claisse, Olshausen, en ont vu dans la plèvre et le poumon, Freund sur les valvules sigmoïdes de l'aorte, Segond dans le rein.

L'ascite accompagne presque constamment les tumeurs papillaires de l'ovaire, bénignes ou malignes, elle existe toujours quand il y a des végétations péritonéales ; là encore on rencontre les deux variétés que nous avons décrites et nous ne pourrions que répéter à ce sujet ce que nous avons dit à propos des tumeurs non papillaires.

Si l'on coupe ces tumeurs, elles présentent un aspect essentiellement variable selon le nombre et le volume des kystes qu'on y trouve. Lorsqu'ils sont petits ils se remplissent de végétations et se laissent dilater par elles, devenant de véritables tumeurs solides. Ces kystes peuvent se rompre et les végétations se développent en surface : c'est là le seul mode d'origine et d'accroissement de la tumeur admis par Cobleuz, Flaischlen, Gusserow, Eberth, Olshausen, Pozzi, Pfannenstiel ; il semble cependant que les végétations peuvent aussi se développer aux dépens du revêtement même de l'ovaire ; On ne saurait comment expliquer sans cela ces tumeurs absolument solides, rencontrées aux débuts même de leur évolution, et surtout le papillome superficiel de Prochaska.

CHAPITRE IV

I

STRUCTURE ET HISTOGENÈSE DE L'OVAIRE

Nous croyons utile, avant d'aborder l'étude histologique des cancers de l'ovaire, de résumer brièvement la structure et l'histogenèse normales de cet organe (1).

Les corps de Wolff forment chez l'embryon de deux mois deux masses prismatiques situées de chaque côté du rachis, d'origine mésodermique, sous-péritonéales, qui font dans la cavité du cœlome une saillie, dite *éminence urogénitale*.

Ils sont constitués par un stroma embryonnaire au sein duquel on trouve une série de canalicules, étagés de haut en bas, les canalicules wolffiens.

Ceux-ci doivent leur naissance à des invaginations de l'épithélium cœlomique : ils débouchent dans le canal de Wolff. On sait que chacun des canicules de Wolff communique pendant un court espace de temps par un orifice, bientôt oblitéré, avec la cavité cœlomique, puis il pousse

(1) Nous avons emprunté la plus grande partie de cette description à l'article de. M. Rieffel, dans le *Traité d'anatomie* de Poirier et Charpy, 1901.

vers la ligne médiane un diverticule qui va former, selon un processus que l'on connaît, un glomérule, de concert avec une artériole émanée de l'aorte.

L'épithélium qui recouvre le corps de Wolff subit des modifications qui lui ont fait donner le nom d'épithélium germinatif (Waldeyer).

Celui-ci, est formé de cellules cylindriques qui constituent deux longues bandes : l'une, épithélium germinatif externe, est l'origine du canal de Müller ; nous n'en parlerons pas ; l'autre, épithélium germinatif interne, donnera naissance aux éléments principaux de l'ovaire.

Cet épithélium germinatif interne s'épaissit, se dispose en plusieurs assises. Dans son épaisseur apparaissent de volumineux éléments sphériques, les ovules primordiaux.

Au-dessous de cet épithélium ainsi modifié, on trouve le stroma mésodermique du corps de Wolff, qui, en même temps, prolifère très activement et forme avec lui, à la face interne du corps de Wolff, l'*éminence génitale* qui occupe la partie supérieure du rein primitif.

Tandis que dans la partie inférieure, rénale du corps de Wolff, les canalicules wolffiens et leurs glomérules prennent un développement important et persistent assez longtemps, dans cette portion supérieure ou génitale, ils ne sont constitués que par des canalicules simples, étroits, qui perdent rapidement leurs capsules et leurs glomérules pour entrer en relation avec la glande génitale dans laquelle ils pénètrent. Nous y reviendrons.

Les limites, d'abord nettes, de l'épithélium germinatif et du stroma wolffien, s'effacent bientôt, ils semblent se pénétrer selon le processus suivant : l'épithélium germina-

tif qui comprend alors des cellules germinatives non modifiées et des ovules primordiaux forme en se multipliant des cordons bosselés, tubes de Valentin-Pflüger qui s'enfoncent dans le stroma mésodermique.

Le stroma en proliférant étrangle les tubes de Pflüger et, dans la profondeur sépare même leurs extrémités de leurs connexions périphériques, formant ainsi les nids d'ovules de Waldeyer. Pendant ce temps, les cellules continuent à se différencier et à former en se modifiant des ovules ; celles qui ne prennent pas la forme ovulaire deviendraient en se multipliant très activement cellules folliculeuses, futures cellules de la granuleuse : nous verrons que ceci est contesté.

Puis le tissu conjonctif continue à se développer rapidement et segmentant toujours les cordons et les blocs ovulaires, finit par les diviser en un grand nombre de *follicules primordiaux* qui ne comprennent plus qu'un ovule entouré d'une couche de cellules folliculeuses, et d'un cercle vasculaire.

Dans tout ce développement le tissu vasculo-conjonctif progresse de la profondeur vers la superficie.

L'activité formatrice de l'épithélium germinatif est-elle épuisée à la naissance ? la question n'est pas encore absolument élucidée : elle n'est cependant pas sans importance surtout en ce qui concerne la question qui nous occupe. Il semble certain qu'elle se continue chez certains animaux jusqu'à l'âge adulte. Math. Duval, Koster, Paladino, Falcone avaient constaté la présence de blocs ovulaires sur des ovaires de femmes mortes en couches. Koster et Paladino en concluent que l'épithélium germinatif continue

à s'invaginer pendant toute la vie. Waldeyer, Flaischlen, Slavianski, Malassez, Nagel, contestent ces résultats et avec eux la majorité des auteurs admet qu'à partir de la naissance il ne se forme plus ni follicules ni ovules.

Quoi qu'il en soit, on peut distinguer dans l'ovaire adulte une couche corticale, recouverte d'un épithélium et une couche médullaire.

Epithélium ovarien : Il est formé d'une seule couche de cellules cylindriques, peu élevées, peu adhérentes, faciles à enlever par le râclage : leur protoplasma est fortement granuleux, leur noyau, très volumineux, arrondi, contient rarement un nucléole (Waldeyer). Ce n'est autre chose que l'épithélium germinatif. Il est séparé de l'endothélium peritonéal par la ligne de Farre-Waldeyer.

Substance médullaire : Molle, spongieuse, rouge, surtout à sa portion centrale, elle est constituée par :

1° Des vaisseaux très nombreux et des nerfs.

2° Des fibres élastiques.

3° Des fibres conjonctives, très nombreuses, disposées autour des vaisseaux en faisceaux radiés.

4° Des fibres musculaires lisses.

5° Dans les environs du hile la terminaison des cordons médullaires, simulant des culs-de-sac glandulaires, tapissés d'un épithélium cylindrique.

Substance corticale : elle forme une coque, épaisse de 1 millimètre environ, qui peut atteindre en certains points 2 ou 3 millimètres, et qui a été décrite longtemps comme une tunique albuginée, fibreuse.

On y distingue un stroma et des follicules.

Stroma : il comprend :

1° Des fibres conjonctives qui, à mesure que la femme avance en âge, forme au-dessous de l'épithélium, ovarien, une couche de plus en plus dense.

2° Des éléments cellulaires, d'autant plus nombreux qu'on se rapproche plus de la moelle et abondants autour des vaisseaux : ce sont des cellules arrondies, polyédriques, fusiformes, irrégulières avec prolongements passant dans l'intervalle des cellules voisines. Leur nature a été très discutée. Pour Waldeyer et la plupart des auteurs, ce sont des cellules conjonctives modifiées.

Follicules :

Le follicule primordial, comme on le sait, est essentiellement composé d'un ovule, entouré d'une enveloppe cellulaire.

L'ovule est une grosse cellule, sans enveloppe, à protoplasma nettement différencié en hyaloplasme et spongioplasme. Son noyau, toujours central, contient une trame réticulée et des nucléoles, dont un, le nucléole principal, se distingue par sa forme arrondie, sa réfringence, son aspect jaunâtre, sa chromophilie.

L'enveloppe est formée d'une série de cellules plates ou fusiformes, disposées sur une seule couche, ressemblant à celles du stroma. Mais bientôt, à mesure que le follicule tend vers la maturité, on voit ces cellules former à l'ovule une membrane complète : en même temps, elles deviennent plus grosses, prennent la forme cubique, avec noyau arrondi.

Elles augmentent de nombre, par karyokinèse, *sans que*

l'ovule ou les cellules conjonctives prennent aucune part à cette multiplication.

En même temps, elles sécrètent la « liquor folliculi » que bientôt sépare la granuleuse pariétale de la granuleuse ovulaire, réunies derrière l'ovule en un cumulus proligère.

La couche de tissu conjonctif qui entoure le follicule n'est pas restée inactive, elle est entrée en prolifération et lui a constitué une enveloppe, la thèque folliculaire, où on distingue deux zones : la thèque externe et la thèque interne, celle-ci beaucoup plus riche en cellules et en vaisseaux.

Quelques auteurs admettent la présence entre la thèque interne et la granuleuse d'une membrane basale vitrée. Beaucoup d'observateurs contestent son existence.

L'ovule s'est entouré d'une membrane : la zone pellucide.

***

L'origine de ces éléments nous paraît intéressante à considérer au point de vue de l'histogénèse des tumeurs ovariennes :

1° *La substance médullaire* provient du stroma du corps de Wolff ;

2° *Les ovules* proviennent de la transformation des cellules de l'épithélium germinatif superficiel directement ou par l'intermédiaire des cordons de Pflüger.

Kölliker, Van Beneden, Semper, Balfour pensent que les ovules primordiaux peuvent se multiplier et donner naissance à des ovules semblables à eux-mêmes. Waldeyer,

Nagel, croient que les ovules une fois constitués ne se reproduisent jamais ;

3° La question de l'origine des cellules de la *granuleuse* est encore controversée :

a) Waldeyer (1870), Hertwig, Nagel, Coert, leur assignent la même origine que l'ovule : l'epithelium germinatif ;

b) Foulis (1879) soutient que les cellules de la granuleuse dérivent de celles du stroma conjonctif et viennent entourer l'ovule, après que les cellules germinatives, qui primitivement l'encerclaient, se sont atrophiées ;

Wendeler a repris cette théorie récemment (1898) ;

c) Kölliker, Rouget, Semper, Tourneux, constatent que les cordons médullaires (dont nous avons parlé en décrivant le stroma ovarien) entrent de bonne heure en contact avec les cordons de Pflüger et ces auteurs leur attribuent la formation des cellules de la granuleuse.

Ces cordons médullaires sont pour Egli, Rouget, Janosik, Winiwarter des bourgeons provenant de l'epithélium germinatif. D'après Schulin et Schmiegelow, ils proviennent du stroma. Mihalkovics leur donne pour origine la segmentation d'ovules primordiaux.

Nous admettrons, avec la majorité des auteurs, et d'après Braun, Waldeyer, Hoffmann, Weldon, Semon, Hertwig, Tourneux, qu'ils proviennent du bourgeonnement des corpuscules malpighiens du corps de Wolff.

Creux à l'origine, puis pleins, ils forment un réseau qui s'avance dans le stroma ovarien et marchent à la rencontre des cordons de Pflüger.

Chez la brebis, la chèvre, la vache, ils persistent sous

la forme d'un véritable *rete ovarii*. Chez la femme, ils resteraient souvent à une certaine distance de l'ovaire ; cependant Bühler les a vus sur des fœtus de neuf mois, pénétrer jusqu'à la substance corticale.

A ces diverses théories sur l'histogenèse de la granuleuse, nous devons encore en ajouter une plus récente celle de Walthard (1903) qui est résumée dans la thèse de Massabuau.

Pour Walthard, la membrane granuleuse du follicule de Graaf adulte ne provient pas plus des cellules de l'épithélium germinatif de Waldeyer que des résidus du corps de Wolff dans l'ovaire.

« Les éléments cellulaires prédécesseurs des epithelium folliculaires se présentent sous la forme de foyers cellulaires disposés çà et là dans le stroma ovarien ou même quelquefois de tubes glandulaires tapissés par des cellules épithéliales. Chacun de ces tubes, chacune de ces masses cellulaires est en rapport avec un follicule primaire. Si le follicule régresse, ce tube glandulaire présente une régression paralèle. S'il se développe le tube se met en contact avec lui et forme la membrane granuleuse des follicules. »

Mais quelquefois toute la formation épithéliale embryonnaire n'entre pas dans la constitution de l'epithelium folliculaire, il reste alors dans le stroma ovarien des tubes plus ou moins développés et des amas cellulaires plus ou moins volumineux.

« Walthard décrit aussi dans l'épithélium superficiel de l'ovaire des foyers pluristratifiés, des cellules qui sont, tantôt des cellules plates, tantôt cubiques, tantôt cylindri-

ques, avec ou sans cils vibratils et quelquefois enfin des cellules caliciformes. Il distingue formellement ces éléments des amas cellulaires prédécesseurs des épithélium folliculaires, des restes du rein primitif dans le hile, et aussi de l'épithélium superficiel de l'ovaire dont ils ne sont pas des produits de transformation ou de prolifération : il les considère comme des amas de cellules congénitalement égarés dans les ovaires, et inclus dans les éléments normaux de l'organe. »

On se demande quelle est l'origine si mystérieuse de ces cellules ; et nous croyons qu'on peut être tenté de les considérer, malgré la dénégation de Walthard, comme des restes embryonnaires : ces tubes, ces cordons ont vraiment des analogies avec les canalicules wolffiens ; et il nous paraît très vraisemblable, s'ils ne sont pas directement rattachés aux débris à peu près constants qu'on rencontre dans le hile, de leur attribuer au moins une origine commune : ne seraient-ce pas des restes des canalicules wolffiens eux-mêmes, si les cordons médullaires sont nés par bourgeonnement du glomérule wolffien ?

On nous pardonnera d'avoir insisté autant sur un point qui nous paraît avoir une réelle importance : on verra plus loin qu'une des pièces dont nous publions l'examen histologique, a trait à un cancer de l'ovaire à forme toute spéciale, qui s'est développé aux dépens d'éléments qui, nous avons toutes raisons de le supposer, ne sont autres que des tubes wolffiens.

II

HISTOLOGIE DU CANCER ÉPITHÉLIAL

Nous ne savons pourquoi l'étude du cancer épithélial primitif de l'ovaire semble avoir laissé indifférent les chirurgiens et les anatomo-pathologistes pendant fort longtemps.

Tandis que les travaux abondent sur le sarcome, sur les tumeurs papillaires, on n'en voit que fort peu qui soient consacrés à l'épithéliome : et encore presque tous se bornent à étudier les dégénérescences des kystes simples de l'ovaire, ou, parfois, des kystes dermoïdes. Nous devons cependant mettre à part les importants articles de Mme Mac Ilroy dans le *Journal d'Obstétrique et d'accouchement de l'Empire britannique,* et la thèse soutenue par Massabuau, à Montpellier, que nous avons déjà eu souvent à citer. Nous ferons encore de nombreux emprunts à cet auteur, mais il faut remarquer qu'il s'est surtout consacré à l'étude du chorioépithéliome.

Les coupes des cancers épithéliaux de l'ovaire présentent des aspects extrêmement variables, mais nous croyons cependant que le plus grand nombre présente *grosso modo*, un aspect commun et ne diffèrent que par un certain nombre de détails de ce type, bien décrit par Cornil, et qu'on rencontre, du reste, avec une grande fréquence quand il s'agit de tout autre organe que l'ovaire.

Voici la description que donne Cornil (1893), après l'examen d'un certain nombre de pièces, qui lui ont été fournies par Terrier, Péan, Delbet, Routier, Pozzi et Beaussenat.

« Sur une coupe de la tumeur, on voit au faible grossissement, à la périphérie, une membrane fibreuse, épaisse, albuginée de l'ovaire, puis au-dessous un tissu à peu près uniforme, parsemé de sections circulaires ou tubulaires remplies d'éléments. Ces tubes sont ramifiés, parfois anastomosés ou dilatés en petits lobules. Il s'agit là, en somme, d'un épithélioma tubulé, analogue à celui que l'on observe dans la plupart des glandes.

« A l'aide d'un grossissement plus fort, on voit que les cavités tubulaires sont remplies par une ou plusieurs couches de cellules épithéliales dont la couche périphérique, implantée sur le tissu interstitiel, est un épithélium cylindrique ou cubique. Dans la partie centrale, on trouve quelques cellules tombées dans la lumière du tube. Il n'est pas rare de rencontrer des cellules en karyokinèse.

« Certaines de ces cavités ont un aspect particulier : la partie centrale des cellules devenues sphériques est occupée par une masse claire et le noyau est rejeté à la périphérie, avec une portion de protoplasma, à peine visible. Le tissu conjonctif périphérique aux tubuli épithéliaux montre, en contact avec la rangée de cellules épithéliales cylindriques ou cubiques, une couche de cellules plates, et des fibres de tissu conjonctif, contenant de gros noyaux ovoïdes ou des cellules migratrices...

« Par place on ne trouve que des alvéoles en général petits, ne contenant que des cellules vésiculeuses à cellules en croissant, avec tissu fondamental très mince autour des

alvéoles ; ces points ont l'aspect de dégénérescences colloïdes...

« Dans un cas se trouvaient de petits kystes remplis d'un liquide citrin, transparent, au milieu duquel nageaient quelques grumeaux blanchâtres. Le contenu de ces kystes ressemblait à ce qu'on trouve dans une vésicule de Graaf, tellement que j'y cherchai des ovules, sans pouvoir en découvrir.

« Il s'agit, somme toute dans ces cas d'épithéliome tubulé, avec possibilité de formations kystiques ; mais en outre de ces tubes on trouve de véritables lobules, comme dans l'épithéliome pavimenteux stratifié, développés, non aux dépens de l'épiderme, mais aux dépens d'un revêtement épithélial muqueux. »

Ces tumeurs présentent donc des cellules enfermées dans un stroma.

Les cellules. — On peut en général distinguer dans de telles tumeurs des points adénomateux où les tubes ont tous une lumière bien conservée, tapissée d'une seule rangée d'épithélium typique, cylindrique, à gros noyau basal. Ils sont alors plus ou moins serrés les uns contre les autres.

Plus loin on voit d'autres tubes où le revêtement cellulaire est pluristratifié, et qui répondent exactement à la description donnée par Cornil. Enfin en certains points on voit le néoplasme prendre nettement la forme du carcinome alvéolaire, qui semble vraiment l'aboutissement naturel de ces formes.

Bien souvent on rencontrera des tumeurs ayant cette aspect, dans toutes leurs parties : c'est le carcinome médullaire des anciens auteurs.

Les noyaux sont bien délimités, ronds ou ovales très, colorés, ils sont situés à la périphérie de la masse protoplasmique, qui forme parfois un tissu presque sans structure tant les limites des cellules sont peu nettes. On rencontre en général d'assez nombreuses figures de karyokinèse, dont quelques-unes sont anormales, multipolaires. On voit aussi des divisions directes.

Ces cellules présentent souvent des dégénérescences accentuées : elles sont maintes fois presque entièrement remplies par une vacuole dont le contenu est une substance hyaline ou colloïde.

Certaines formes présentent des cellules muqueuses, caliciformes, résultats de la transformatien des cellules qui tapissent les tubes adénomateux, et qùi sont analogues à celles que l'on rencontre dans le kystes ovariens bénins.

Ces cellules par leurs sécrétions ne tardent pas à donner naissance à de petits kystes qui peuvent même atteindre un volume considérable. Mais leur activité est aussi capable de se traduire par la prolifératton et elles participent à la formation du tissu malin : on a pu voir (M. Ilroy) leurs noyaux devenir plus grands, plus ronds ; le protoplasma devient granuleux, vasculaire, la portion caliciforme de la cellule se détache, et tombe dans la cavité kystique.

On voit parfois dans les néoplasmes ovariens des formations qui pour certains auteurs ne manqueraient même jamais : nous n'en avons cependant rencontré dans aucune des pièces que nous avons examinées.

Ce sont des groupements cellulaires ainsi formés : une très grosse cellule, arrondie, à protoplasma nettement granuleux, contenant un noyau vésiculeux, central, à plusieurs nucléoles, très facile à colorer, en forme le centre : elle est entourée d'un ou plusieurs rangs de petites cellules et rappelle ainsi beaucoup l'aspect du follicule jeune avec son ovule et sa membrane granuleuse. Ces formations semblent avoir été décrites pour la première fois par Emmanuel (en 1892), qui leur donna la signification de follicules de nouvelle formation développés sous une influence pathologique.

En 1894, von Kahlden les décrit de nouveau, et les pense formés par des invaginations de l'épithélium germinatif.

Pilliet et Delaunay (1897) les rattachent aussi à l'épithélium germinatif, et les comparent aux épithéliomes séminifères du testicule. Pfannenstiel recherche ces formations, et le premier émet l'hypothèse qu'elles pourraient n'avoir qu'une ressemblance avec les follicules primordiaux et leurs ovules. Gebhard confirme cette hypothèse et établit qu'il s'agit de cellules carcinomateuses dégénérées : cependant Schröder, dans une nouvelle description, leur attribue encore le nom d'ovules avortés, leur reconnaissant ainsi certaines dissemblances avec les ovules normaux. Gottschalk, qui en voit un exemple frappant, admet qu'elles résultent de proliférations des cellules folliculaires et donne à la tumeur qu'il décrit le nom de folliculome malin. Mais bientôt Lönnberg attribue de nouveau leur origine à des dégénérescences cellulaires ; il les appelle cellules carcinomateuses anaplastiques.

Mais Liepmann surtout semble avoir prouvé l'origine dégénérative de ces éléments.

Il décrit dans le tissu conjonctif des masses d'épithélium cylindrique dont les cellules centrales sont analogues à celles de la granuleuse ; elles forment des anneaux d'éléments à gros noyaux entourant des corps ovuloïdes. De longues travées épithéliales se détachent de ces formations en formant des bandes qui envahissent le tissu conjonctif. Des mensurations précises lui ont prouvé qu'il ne s'agissait pas là d'ovules, mais de cellules en dégénérescence colloïde : on en trouve du reste de toutes semblables dans des tumeurs du sein, de l'orbite.

C'est cette conception, basée sur la dégénérescence cellulaire, qui semble actuellement admise par la grande majorité des auteurs, avec quelques variantes. Mme Mac Ilroy admet que le pseudo-ovule n'est autre qu'une sécrétion muqueuse, avec en son centre quelques débris cellulaires imitant un noyau et entourée par les cellules qui l'ont secrété.

Peut-être pourrait-on plus facilement admettre qu'il s'agit d'une cellule dégénérée, ayant pris, en se gonflant par sa propre sécrétion une forme globulaire et entourée des cellules que son accroissement aurait écartées et pressées ou bien de formations tubulaires contenant un déliquium.

Cela permettrait de ne pas avoir recours à l'hypothèse proposée par Mme Mac Ilroy et qui reconnaîtrait aux cellules de l'ovaire une tendance à imiter la forme folliculaire comme les productions anormales des glandes sont elles-mêmes glandulaires ou plutôt pseudo-glandulaires.

On pourrait ainsi expliquer que quelques observateurs aient décrit des formations analogues dans des tumeurs de tout autre organe que l'ovaire.

En résumé, nous croyons qu'il s'agit là de dégénérescences cellulaires ; nous verrons plus loin les conséquences que quelques auteurs ont cru pouvoir tirer de la présence de ces formations pseudo-ovulaires au point de vue de l'histogénèse de certaines tumeurs.

Mais il existe encore d'autres formes cellulaires qu'on rencontre parfois au sein des carcinomes ; nous voulons parler des cellules géantes ; elles ont été signalées par Virchow, Cornil et, Ranvier, Ziegler, étudiées par Letulle, Glockner, Lecène, Massabuau. Ce sont des éléments de dimensions parfois considérables : Glockner les a vus atteindre 140 μ de diamètre.

« Leur forme, dit Massabuau, est assez irrégulière, leurs bords sont assez nets, donnant à la cellule l'aspect d'une plaque massive ; elles présentent parfois des prolongements épais et courts, que l'on voit bien dans les dissociations.

« Les noyaux sont parfois multiples, disposés alors d'une façon quelconque dans la cellule, sans aucune régularité et ne siègent pas plus nombreux au centre qu'à la périphérie ; ils prennent bien les colorants. Parfois ces grandes cellules n'ont qu'un seul noyau, il est alors très volumineux, occupe la partie centrale de la tumeur, se colore très fortement par les colorants nucléaires, et très souvent on voit, comme l'a montré Glockner, que la chromatine se dispose à la périphérie sous forme de petits amas.

« Le protoplasma de ces cellules se colore assez bien, il

présente parfois de fines granulations, quelquefois apparaissent quelques vacuoles qui marquent l'existence de phénomènes de dégénérescence. »

Le siège de ces cellules est extrêmement variable ; isolées ou groupées on les rencontre aussi bien dans la partie centrale qu'à la périphérie des alvéoles, plus ou moins éloignées ou rapprochées du stroma sur lequel certaines d'entre elles paraissent quelquefois s'implanter. Il faut noter cependant qu'on les voit surtout aux abords des points plus particulièrement dégénérés.

Tous les auteurs sont d'accord pour attribuer aux cellules géantes une origine épithéliale. Glockner qui a soigneusement étudié et décrit les formes de passage, attribue la formation de ces éléments à des karyokinèses anormales, multipolaires ; le protoplasma se laisserait pour ainsi dire distancer par le noyau et ne pourrait plus se diviser aussi souvent que lui.

Pour Arnold, il s'agirait de *fragmentation indirecte*, c'est-à-dire de morcellement dégénératif du noyau au sein d'une cellule hypertrophiée.

Cependant certaines des cellules semblent pouvoir encore se diviser selon le mode kariokinétique normal : il faudrait donc n'admettre que sous réserve l'hypothèse qui considère ces formes cellulaires comme des preuves de dégénérescence.

Enfin ces éléments peuvent acquérir dans certains cas un aspect bien spécial : il s'agit alors de productions chorio-épithéliomateuses.

Nous ne ferons que décrire brièvement ces formes, qui

ont été soigneusement étudiées par Massabuau, dont le travail a paru pendant que nous préparions celui-ci.

Les premières observations de ces tumeurs ont trait à des néoplasmes utérins développés après une grossesse ou un avortement, mais on ne tarda pas à en rencontrer dans des cas où on ne pouvait admettre l'influence étiologique de la gestation.

Elles furent étudiées en 1897 par une commission d'histologistes anglais, qui conclut à l'origine conjonctive du chorio-épithéliome.

Malassez et Monod, avant qu'il ne fut question du chorio-épithéliome, avaient décrit une tumeur du testicule qui comprenait des formations absolument analogues. Wlassof en trouve ensuite trois autres. Elles furent plus tard étudiées par Lubarsch, qui décrivit une tumeur à formation chorio-épithéliale de l'ovaire chez une fillette de 14 ans, vierge. Schlagenhaufer, Marchand, Albrecht, Hausemann, et surtout Pick, publièrent des travaux importants sur le chorio-épithéliome et en rapportèrent plusieurs observations intéressantes : il s'agissait de tumeurs du testicule ou de l'ovaire. Forgue et Massabuau en rapportèrent deux cas nouveaux.

Elles se caractérisent par la présence au sein du néoplasme de points qui rappellent la structure du chorion et qu'on a pu croire provenir de la pullulation des éléments épithéliaux normaux de cet organe.

On y voit : 1° Des cellules semblables à celles de Langhans, polygonales, à protoplasma clair et parfois vacuolisé, avec un noyau très chromatophile ;

2° Un syncithium, masse plasmodiale multinucléée, à

protoplasma granuleux, souvent étalé en bande.

Les cellules semblables à celles de Langhans remplissent des alvéoles nettement limités par le stroma et en tout semblables à ceux du carcinome.

Le syncithium se rencontre sous forme de bandes d'étendue et d'épaisseur variables, on en voit quelquefois au sein des alvéoles carcinomateux, constituant des réseaux à mailles vides ou remplies de sang, de débris nucléaires.

Il est des cas où elles s'étalent au-dessus des cellules à type Langhans, comme dans le chorion normal. Comme dans celui-ci encore, ces éléments sont surtout nombreux autour des vaisseaux et des foyers hémorragiques. Elles peuvent refouler, perforer l'endothélium vasculaire.

Parfois, dans ces tumeurs, on voit, à côté des formations chorio-épithéliomateuses, d'autres formations d'origine mésodermique ou endodermique, mais le plus souvent ectodermique, qui en font de véritables tératomes.

Dans le cas de Pick, par exemple, comme on peut le voir dans l'observation que nous reproduisons, l'auteur décrit des formations malignes, qui rappellent tous les stades du développemennt embryonnaire de la substance nerveuse.

Nous reviendrons sur ces cas à propos de l'histogénèse des tumeurs malignes tératoïdes.

Le stroma qui entoure les cellules carcinomateuses est d'abondance et d'aspect variable. Les cloisons qu'il forme sont plus ou moins épaisses. Il se continue à la périphérie de la tumeur avec une enveloppe fibreuse, dense en général, qui l'encapsule. Il y a donc là une véritable albu-

ginée : l'épithélium de revêtement de l'ovaire a le plus souvent disparu et il est assez rare qu'on en rencontre quelque trace.

Selon l'abondance du stroma et ses rapports avec les proliférations épithéliales, on peut distinguer, là comme ailleurs, deux formes : l'encéphaloïde se caractérise par la prédominance considérable des éléments épithéliaux et leur tendance à envahir le stroma, le squirrhe, que nous croyons plus rare dans l'ovaire a, au contraire, un tissu fibreux dense qui entoure les alvéoles plus petits et moins nombreux.

Il est fréquent de voir le tissu conjonctif du stroma présenter des dégénérescences : la plus commune semble être la transformation myxomateuse, on voit alors les alvéoles carcinomateux entourés par des cellules étoilées, à multiples prolongements, sans mélange des éléments fibreux, absolument semblable au tissu muqueux. On voit parfois les cellules carcinomateuses subir elles aussi la transformation muqueuse. Peut-être là ne s'agit-il souvent que d'œdème de la tumeur.

D'autres fois le stroma est formé par une quantité considérable de cellules conjonctives, dont le noyau se colore parfaitement, en certains points on peut le voir comme dans notre observation LXVII, faire disparaître toute trace de structure fibrillaire ; il est bien difficile de dire s'il s'agit là d'irritation du tissu conjonctif et de prolifération de cellules jeunes, ou d'une véritable dégénérescence sarcomateuse.

Cependant il est des cas ou on trouve des tumeurs qui semblent bien constituer un épithélio-sarcome, et où les

alvéoles carcinomateux semblent creusés au sein des amas de cellules sarcomateuses ; l'évolution clinique est alors particulièrement maligne.

On conçoit facilement que le diagnostic histologique de telles tumeurs puisse être extrêmement délicat. La pénétration réciproque du tissu sarcomateux ou pseudo-sarcomateux et de l'épithéliome sont parfois si intimes qu'on peut se demander si bien des erreurs n'ont pas été commises.

Nous y reviendrons à propos de l'étude histologique du sarcome et de l'endothéliome.

Tumeurs papillaires.

Pfannenstiel, cité par Cazenave, les décrit de la façon suivante :

« La structure histologique des excroissances dérive à la fois de la charpente conjonctive et du revêtement épithélial. Suivant la prédominance de l'un ou l'autre élément, on observe des variétés différentes. Mais en général c'est la prolifération épithéliale qui l'emporte et l'appareil connectif n'est qu'une trame sur laquelle s'étaye l'épithélium.

» Si on examine des végétations jeunes, on voit que c'est d'abord l'épithélium qui prolifère, sous l'influence d'un apport considérable de sang et de lymphe. Les cellules s'accroissent si rapidement qu'il n'y a bientôt plus de place ; il en résulte des prolongements en surface qui entraînent avec lui une mince couche de tissu conjonctif sous-jacent.

» Puis il se produit un fin bourgeonnement vasculaire qui se détache de l'épais réseau sanguin et lympathique, et qui apporte un nouvel élément de développement à la multiplication épithéliale. Autour des vaisseaux il se forme une gaîne cellulaire périvasculaire et la papille est ainsi constituée.

» Le processus est le même pour les végétations secondaires. Toujours c'est l'épithélium qui prolifère le premier et est prédominant. L'élément conjonctif n'intervient que comme tissu de soutien. »

Dans l'adénome papillaire bénin, on voit partout un seul plan de cellules cylindriques régulières.

Dans l'adéno-carcinome on voit en certains points des cellules polymorphes pluri-stratifiées, parfois elles ont rompu la basale et le stroma est envahi par des traînées de cellules atypiques. Dans les formes bénignes l'espace laissé par les végétations est toujours libre, dans l'adéno-carcinome il peut ne pas exister et être rempli par des amas de cellules réticulées.

Notre observation LXXXI est un beau cas d'adéno-carcinome papillaire surpris aux débuts de sa dégénérescence maligne : la tumeur, sans aucune cavité cystique, était entièrement solide et composée d'un tissu mou, qui à l'examen microscopique s'est montré formé par l'enchevêtrement de la multitude des végétations papillaires dont quelques-unes montrent des points en dégénérescence maligne.

Cependant il est parfois très difficile de dire si on a à faire à une tumeur maligne ou bénigne, car les coupes donnent des aspects différents selon le point de la villosité

intéressée ; et il peut être difficile de dire s'il y a une ou plusieurs rangées de cellules.

Nous croyons qu'il ne faut pas chercher une autre cause aux hésitations de beaucoup d'auteurs qui ont vu récidiver ou se généraliser une tumeur papillaire décrétée bénigne après examen microscopique. Il ne faut pas oublier que l'examen histologique ne peut porter que sur une partie infiniment petite de la tumeur : rien ne dit que si tout autre point avait été examiné on n'eut pu surprendre la dégénérescence maligne : l'aspect absolument identique à l'œil nu de la tumeur maligne ou bénigne vient augmenter la difficulté.

Toujours est-il que clinique et microscope sont d'accord ici, quoi qu'on en ait dit, mais il faut savoir que dans de pareils cas un examen superficiel ne suffit pas pour établir diagnostic et pronostic. On devra donc multiplier les examens et surtout les faire porter sur des fragments nombreux de la tumeur pris dans des points divers. On aura alors plus de chance de pouvoir déceler la dégénérescence de quelques végétations, ce qui devra suffire pour faire établir le diagnostic de malignité.

III. — HISTOGÉNÈSE DU CANCER ÉPITHÉLIAL

L'histogénèse des tumeurs épithéliales est une des parties les plus intéressantes de leur histoire : elle a toujours retenu l'attention des auteurs qui se sont occupés de la question. Sa complexité s'explique facilement, d'une part

par la complexité même du tissu ovarien normal, d'autre part par son rôle physiologique qui peut, peut-être, imprimer dans certains cas une physionomie spéciale aux tumeurs dont il est le siège.

Il est, en effet, intéressant de voir comment un organe qui a pour fonction de sécréter des cellules destinées à proliférer, réagit en présence des causes qui, ailleurs, amènent des proliférations cellulaires anormales.

On a cherché l'origine des carcinomes ovariens dans tous les éléments épithéliaux que l'on trouve dans l'organe normal ou altéré.

D'après Stratz, Louise Mac Ilroy, Massabuau, le carcinome ne proviendrait jamais de la dégénérescence de l'ovaire sain : il serait toujours précédé par l'adénome.

Les tumeurs kystiques, dit Mme Mac Ilroy, sont des kystes adéno-carcinomateux proliférant glandulaires ou papillaires, qu'on peut diviser dans les deux catégories en muqueux et séreux ; les tumeurs solides proviennent de la dégérescence des adéno-fibromes ou des cysto-fibromes. Stratz déclare avoir pu établir toutes les transitions entre l'adénome pur et les tumeurs épithéliales les plus complexes. Il en conclut qu'elles ont toutes ainsi débuté.

L'adénome peut sécréter ; il produit alors un kyste.

La paroi de ce kyste peut proliférer et donner naissance à la tumeur papillaire.

L'adénome peut proliférer, devenir épithéliome, puis carcinome.

Il est certain que tel est bien le mécanisme de la production du carcinôme dans beaucoup de cas, mais n'y a-t-il

pas quelque exagération à en faire le seul processus de développement possible des tumeurs ?

Les adénomes purs de l'ovaire n'ont été rencontrés que très exceptionnellement : ce ne serait donc qu'un stade de très courte durée ; d'autre part ne pourrait-on pas, dans ce cas, dire que toutes les tumeurs malignes débutent pas des adénomes bénins ?

Nous croyons qu'il y a là plutôt un artifice de langage qu'un fait réel : quand une glande prolifère il y a toujours un moment ou les tubes néoformés ne possèdent qu'une seule rangée de cellules ; mais rapidement, cette couche cellulaire se stratifie : il faudrait donc dire que tout épithéliome, ne serait-ce que pendant quelques jours, a été un adénome.

D'autre part, Orthmann a pu saisir la phase du début de certains néoplasmes dont l'origine se rattache à l'épithélium de surface : or, les premiers stades de sa prolifération se font par des invaginations en forme de nids et ces cordons cellulaires sont le plus souvent pleins, sans aucune lumière.

Quoi qu'il en soit de ces phases de début, les différents épithéliums de l'ovaire peuvent en être l'origine (1).

(1) Nous signalerons aussi, pour être complet, la présence possible, dans l'ovaire, d'hypernéphromes développés aux dépens d'éléments surrénaux anormalement inclus dans la glande. Nous en connaissons un cas, dû à Backhaus.

Epithélium des kystes ovariens. — Nous avons déjà eu à parler plusieurs fois de la dégénérescence de l'épithélium kystique, quoiqu'elle ne rentre pas dans notre sujet, nous croyons utile d'en dire ici quelques mots.

Le kyste de l'ovaire fut longtemps considéré comme une hydropisie de l'ovaire, plus tard, lorsque l histologie de l'organe commença à être connue, on en attribua l'origine à une dégénérescence du follicule.

Virchow, en 1848, voyait dans les petits kystes des follicules de Graaf hypertrophiés, dans les grands kystes multiloculaires des espaces du tissu conjonctif dilatés.

En 1868, Fox conclut aussi à l'origine graafienne : il s'agirait d'un retour anormal à la prolifération embryonnaire.

C'est en 1870 que Waldeyer établit l'histogenèse de l'ovaire ; il montre que les tubes de Pflüger sont l'origine du follicule, avec sa granuleuse et son ovule. Balfour confirme les vues de Waldeyer et établit le rôle du tissu conjonctif dans la division du tube en follicules. Pour eux, le kyste provient du développement anormal des tubes de Pflüger.

Cependant, en 1889, Von Velits étudia neuf cas de kystes de l'ovaire, dont il attribue l'origine au follicule. Les planches qu'il publie montrent des tubes épithéliaux qui se seraient developpés aux dépens des follicules.

Mais Popof nie l'origine folliculaire des tubes étudiés et

dessinés par le précédent auteur ; il remarque que rien ne le rattache au follicule, qu'ils ont un épithélium cylindrique quelquefois cilié, qui les ferait plus vraisemblablement rattacher aux tubes wolffiens.

En 1894, von Kahlden constata que l'épithélium germinatif pouvait donner des prolongements adénomateux qui s'enfoncent dans le stroma et sont capables de donner naissance aux kystes.

Quelle que soit son origine, la paroi du kyste peut proliférer : si l'épithélium seul prolifère, on se trouve en présence du carcinome qui infiltre la paroi kystique et vient former des masses solides plus ou moins saillantes dans la cavité du kyste : nous en avons entre les mains un exemple que nous devons à l'obligeance de notre maître, M. le professeur agrégé Mauclaire.

Ce sont ces formations qui ont été étudiées par Panas, Bourguelle (Thèse de 1894), Poupinel, Schröder, Cohn, Hadgès, Debray, Cerné, Barnsby.

D'autres fois l'épithélium peut, tout en gardant une forme typique, prendre l'aspect papillaire, des tractus conjonctifs étant entraînés par la prolifération épithéliale ; il s'agit alors de la tumeur papillaire bénigne, dont nous auons étudié la dégénérescence. Nous reviendrons plus loin sur leur étude histogénétique.

Epithélium germinatif. — Von Kahlden, Pilliet et Delaunay. Pfannenstiel. Voigt, Orthmann, Forgues et Massabuau ont publié des observations de tumeurs dont l'examen histologique permet d'affirmer la possibilité de cette origine. C'est du reste une des hypothèses qui

se présente le plus facilement à l'esprit, une de celles qu'on a émises le plus tôt (W. Fox, Klebs, 1864, Waldeyer, 1870) et aussi la seule qui semble véritablement indiscutable.

Waldeyer faisait entrer en jeu les tubes de Pflüger ; soit qu'ils persistassent après le développement de l'ovaire, traces de sa vie embryonnaire, soit qu'ils fussent néoformés sous une influence pathologique, ils seraient l'origine de la prolifération épithéliale.

Malassez et de Sinéty en 1879, attribuent l'origine des kystes ou des carcinomes à la prolifération de l'épithélium de surface sous forme de tubes ou de cordons qui pénètrent dans le stroma.

Nagel et Güsserow admettent que la cause de cette prolifération doit être recherchée dans les irritations multiples auxquelles est soumis l'épithélium de surface et particulièrement dans les adhérences qu'il peut contracter.

Mais nous savons d'autre part que d'après Waldeyer l'épithélium ovarien, d'un type cellulaire différent de celui du péritoine ne peut contracter avec lui d'adhérences s'il n'est déjà modifié : les deux affirmations sont donc contradictoires.

D'autre part le nombre des cas où l'épithélium de revêtement de l'ovaire a subi des irritations est considérable si on le compare à celui, petit en somme, des tumeurs malignes : l'hypothèse de Güsserow semble donc un peu aventurée.

Quoi qu'il en soit nous nous bornerons à constater qu'en plusieurs observations, on a pu surprendre le bourgeonne-

ment de l'épithélium de surface, soit sous forme de cordons pleins (Orthmann), soit sous forme d'invagination tubulaire (Obs. XLIX) qui s'enfoncent dans la profondeur et deviennent épithéliomateuses puis carcinomateuses.

Plus nombreux encore sont les cas où les auteurs n'ont pas vu se faire la transition, mais où ils signalent des épaississements, des proliférations de l'épithélium germinatif dont on ne peut saisir nettement la continuité avec le tissu carcinomateux. (Obs. LXXI.)

Dans d'autres cas enfin on peut constater une certaine identité entre les cellules qui tapissent les tubes adénomateux origine du carcinome et l'épithélium du revêtement ovarien (Obs. LVI).

On voit donc que certains épithéliomes ovariens tirent certainement leur origine de l'épithélium de revêtement.

Epithélium folliculaire. — La question est déjà plus complexe lorsqu'il s'agit de l'épithélium du follicule.

On sait que Foulis et Wendeler ont soutenu (voir page 58) que la couche de cellules granuleuses du follicule résulte d'une transformation des cellules conjonctives : il ne pourrait donc y avoir d'épithélium d'origine folliculaire, mais de telles tumeurs seraient en réalité des sarcomes. Ceci ne contribue pas à éclaircir la question des sarcomes de l'ovaire pas plus que celles des épithéliomes. Il faudrait dans ce cas admettre, si l'origine conjonctive des follicules était prouvée et si des carcinomes pouvaient en naître, qu'il y a là, non plus une sorte de ressemblance, mais une véritable tranformation de cellules conjonctives en cellules épithéliales.

Rappelons que Stevens, revenant récemment sur la théorie de Foulis et de Wendeler, croit avoir suivi la transformation des cellules du stroma en cellules typiques de la membrane granuleuse.

Quoi qu'il en soit nous pouvons diviser en deux classes bien nettes les tumeurs dont on a affirmé l'origine folliculaire.

Certains auteurs ont décrit dans des tumeurs malignes de l'ovaire des éléments qu'ils ont assimilé à des follicules ; nous avons déjà eu à parler de ces formations (page 65) mais Gottschalk et, plus tard Delépine ont décrit des pièces où les formations folliculoïdes ont un caractère fort curieux.

Nous croyons du reste que les deux cas publiés par ces auteurs avec celui de Schröder sont les seuls qui montrent une telle disposition.

Il s'agit, dit Delépine (Obs. LVIII), de bourgeons épithéliaux qui se présentent sous forme de masses épithéliales compactes, d'abord de petit volume et sans cavité centrale, qui augmentent de volume et s'étranglent de façon à former des sortes de cavités kystiques remplies d'une matière amorphe, à revêtement épithélial pluristratifié. Ce revêtement épithélial ne pousse pas de prolongements ni dans la lumière de la cavité. ni vers l'extérieur, mais se dispose de telle façon que la paroi du grand kyste se trouve composée d'un grand nombre de petits kystes microscopiques creusés dans le revêtement épithélial et bordé par les mêmes cellules qui limitent le grand.

Gottschalck qui a décrit une tumeur semblable la croit

développée aux dépens des follicules primordiaux de l'ovaire.

Delépine l'appelle un folliculome.

En somme, le follicule serait capable de donner naissance à des productions semblables à lui-même, dont la paroi serait composée de petits follicules, et ainsi de suite.

Il semble plus conforme à ce que nous savons de la pathogénie générale des tumeurs de supposer qu'il s'agit là de dégénérescences aboutissant à des fontes cellulaires et à des formations kystiques plutôt que de néoformations folliculaires.

Il est certain que, comme l'a fort bien démontré Retterer, à propos de préparations de Pozzi et Beaussenat, l'absence d'ovules dans ces cavités ne prouve en aucune façon qu'il ne s'agisse pas d'ovisacs, mais rien ne vient démontrer qu'on soit là en présence d'une tumeur à point de départ folliculaire.

Jamais on a vu, dans la paroi d'un ovisac, les cellules se disposer de façon à donner naissance à un nouveau follicule.

On n'a pas plus constaté la filiation des néoformations signalées par Gottschalk avec des follicules.

Il ne faut pas oublier non plus le rôle du tissu conjonctif dans la formation des follicules primordiaux ; on voit nettement les proliférations conjonctives parties du hile qui viennent s'entremêler avec les tubes de Pflüger et les étrangler pour les diviser en casiers ovulaires, puis en follicules primordiaux. Si une néoplasie pouvait reproduire des follicules, ce serait donc une tumeur conjonctive, en même temps qu'épithéliale : rien de tel n'est signalé.

Enfin en admettant même qu'il s'agisse là de follicules de nouvelles formations, ne serait-il pas plus logique et plus conforme aux descriptions de Gottschalk et de Delépine d'attribuer leur origine à l'épithélium de revêtement de l'ovaire dont le bourgeonnement donnerait alors naissance à ces masses épithéliales qu'il décrit et qui sont l'origine des formationspseudo-folliculaires.

Mais nous le répèterons nous ne croyons pas qu'il y ait là des follicules de nouvelle formation, et nous nous appuierons sur les démonstrations que nous avons déjà citées de Pfanenstiel, Lönberg, Liepmann, Mac Ilroy à propos des cellules pseudo-ovulaires, et qui peuvent s'appliquer aussi bien à ces pseudo-follicules.

Les auteurs qui ont recherché, non plus la production de follicules nouveaux, mais bien les traces du bourgeonnement de l'épithélium folliculaire nous semblent avoir choisi une méthode meilleure.

Ils nous fournissent une seconde classe de tumeurs d'origine folliculaire.

Mais cette filiation est moins bien établie que celle des tumeurs d'origine superficielle. La lecture attentive des observations laisse souvent place à quelques doutes.

Massabuau, qui a certainement fort bien étudié cette histogénèse et qui classé les observations qu'il rapporte d'après leur origine probable, ose rarement affirmer l'origine folliculaire.

Il cite cependant comme probante l'observation de Robischon (obs. XLVIII) : L'auteur a vu la membrane granuleuse bourgeonner et les cellules de ces bourgeons prendre peu à peu la forme de cellules carcinomateuses. Il s'agis-

sait d'une néoplasie au début dans un ovaire : l'autre côté était beaucoup plus avancé dans son évolution et l'origine folliculaire n'y pouvait être supposée que par l'isolement au sein du tissu conjonctif de cellules dégénérées.

L'épithélium germinatif ne semble pas avoir été examiné.

Dans son observation I, Massabuau s'appuie pour supposer l'origine folliculaire sur la présence dans le tissu ovarien de toute une série d'intermédiaires entre les tubes kystiques qu'il décrit et les follicules de Graaf typiques. Cette origine est rendue indéniable par l'existence d'un ovule dans l'une des cavités.

Mais la présence même d'un ovule dans le tissu néoformé ne prouve rien à notre avis : il ne faut pas oublier que la granuleuse ne sécrète pas l'ovule, et que la communauté d'origine de la cellule ovulaire et de la granuleuse est au moins fort douteuse.

D'autre part, nous ne pouvons nous empêcher de signaler cet autre passage de la même observation, prise avec le soin et la conscience qui caractérise toutes celles de l'auteur :

« Quand on examine l'ovaire du côté opposé, on voit un épithélium de surface bien conservé, par places proliférant surtout au niveau de dépressions superficielles, dont certaines sont assez profondes, bordées par un tissu conjonctif irrégulier : en ces points l'épithélium de surface prolifère et peut présenter trois ou quatre couches de cellules épithéliales. »

Il est vrai qu'une de ces dépressions, peu considérable, revêt l'aspect d'un corps jaune ouvert à l'intérieur. Mais il

nous paraît difficile d'expliquer de même les autres cavités et surtout la prolifération si nette de l'épithélium.

Dans son observation III, le même auteur voit naître des kystes qui deviennent papillaires de toutes petites cavités, bordées d'épithélium cubique, ayant l'aspect de follicules, qui s'agrandissent progressivement.

Mais ces petits follicules, au moins au début seraient normaux, sains, et cependant on n'y rencontre jamais d'ovule.

L'auteur n'attribue à la néoformation une origine « vraisemblablement folliculaire » que parce qu'on ne saurait alors comment expliquer ces petites cavités, « étant donné que leur épithélium ne présente pas de caractères de proliférations épithéliales nées aux dépens d'un épithélium de surface, ni même ceux des épithéliums wolffiens. »

Il y a donc là encore place au doute.

De même, dans ses observations IV et VII, que nous rapportons sous les numéros LIX et LXIX, le même auteur ne peut conclure qu'à une origine « vraisemblablement folliculaire ».

D'autre part, Glockner (Obs. XLIX) trouve dans les préparations qu'il examine des tubes qui ont une analogie telle avec les follicules de Graaf qu'il est souvent impossible, dit-il, de dire s'il s'agit de follicules d'où l'œuf est tombé, ou bien d'un alvéole carcinomateux. Malgré cela, comme l'épithélium superficiel présente des épaississements et des proliférations qui entrent en rapport avec les tubes adénomateux, dont le revêtement cellulaire est identique à celui de l'épithélium germinatif, il n'hésite pas à dire qu'il a affaire à un carcinone d'origine superficielle.

Cette observation nous montre nettement combien sont multiples les causes d'erreurs et à quelles minutieuses investigations, il faut se livrer avant d'affirmer l'origine histogénétique de ces tumeurs.

Notre pensée n'est pas cependant de nier la possibilité d'une origine folliculaire, comme le font des histologistes tels que Nagel, Wadeyer et Popof, sur l'autorité desquels on peut s'appuyer. Mais nous voulons insister sur ce point que, sauf le témoignage unique de Robischon, nous n'en avons pu trouver une observation absolument probante, et qui satisfasse complètement l'esprit.

Or, il faudrait avoir en mains des preuves absolues pour qu'on puisse admettre sans méfiance des observations comme celle de Frommel qui, en 1886, assigne une origine folliculaire à un cancer papillaire *à cils vibratils*.

Epithélium müllérien. — Nous ne parlerons que pour mémoire de cette théorie, proposée par Marchand, reprise par Williams, et qui repose sur le fait suivant : l'épithélium tubaire (d'origine müllérienne) pourrait ne pas se limiter strictement à la trompe et recouvrir une portion de l'ovaire ; il en naîtrait alors parfois des tumeurs à cellules cylindriques ciliées.

Dans le cas de Williams, c'était l'épithélium d'une frange de la trompe adhérente à l'ovaire qui semblait avoir proliféré et avoir pénétré dans l'ovaire, pour y donner naissance à une tumeur de ce type cellulaire.

Nous n'avons rencontré aucun exemple de tumeur qu'on puisse ainsi expliquer, et il semble que ces théories soient tombées dans l'oubli.

Epithélium de Walthard. — Nous avons déjà dit

(page 59), quels étaient ces éléments épithéliaux, auxquels Walthard attribue l'origine des cellules de la granuleuse : nous croyons qu'il n'est pas impossible que ces cordons, ces tubes soient les résidus des tubes wolffiens primitifs atrophiés seulement en partie, et qu'il faudrait peut-être distinguer des tubes du hile, nés par bourgeonnement de la capsule du glomérule primitif.

Il nous paraît possible que les cellules wolffiennes viennent ainsi entourer la cellule ovulaire née de l'épithélium germinatif ; un peu comme dans le rein, il vient entourer le bourgeon vasculaire.

Nous croyons qu'il y a là un beau champ d'études, et nous serions heureux si nous pouvions inspirer à quelqu'un plus expérimenté que nous dans les études histologiques, l'idée de l'explorer.

Il paraît en tous cas très admissible qu'on doive rechercher dans ces formations dont l'existence semble incontestable, l'origine de certaines tumeurs : on trouverait là l'explication de ces néoplasmes, formés de tubes cellulaires à type bizarre, comme en ont signalé par exemple Schattock (1888), et Lockyer (1905).

Glockner, qui a recherché, et qui a vu les productions épithéliales de Walthard dans beaucoup d'ovaires, n'a cependant jamais trouvé de preuve de leur participation à la naissance de tumeurs malignes.

Néanmoins on peut, sans être aussi affirmatif que Walthard, qui voit dans ces éléments l'origine de la plupart des tumeurs épithéliales de l'ovaire, supposer qu'ils peuvent donner naissance, dans quelques cas, à des proliférations malignes.

Du reste, si on doit admettre que ces îlots épithéliaux tubulaires sont des résidus wolffiens, il faudrait admettre que les tumeurs qui se développeraient à leurs dépens ne sont, en dernière analyse, que des tumeurs du corps de Wolff.

Epithélium wolffien. — Nous avons déjà dit qu'on trouve constamment au hile de l'ovaire des résidus wolffiens qui peuvent, dans certains cas, pénétrer dans sa substance sous forme de tubes revêtus d'une seule couche d'épithélium cylindrique à cils plus ou moins conservés, formant, dans l'ovaire de la brebis, le *rete ovarii*, et dans quelques cas, chez la femme, le « markstrænge » de Kolliker.

Quoi que l'on pense de la théorie de Cohnheim, il est certain que l'on tend de plus en plus à attribuer certains néoplasmes malins à la dégénérescence de résidus embryonnaires anormalement ou normalement inclus dans la substance des organes adultes. Nous n'avons pas besoin de rappeler qu'on a signalé de telles tumeurs dans la parotide, et surtout dans le testicule. On a aussi tout récemment publié deux cas de dégénérescence maligne du canal de Gartner.

Il est certain que tous les vices de développement prédisposent singulièrement à la néoformation maligne ; le fait est bien connu pour le testicule, en ectopie. Nous avons aidé notre maître, le professeur agrégé Marion, à opérer une femme mariée à Paris et actuellement vivante, d'une grosse tumeur abdominale et d'une petite tumeur inguinale du côté opposé : cette dernière consistait en un testicule bien développé, avec son épididyme, l'autre était

une volumineuse tumeur maligne, sans pédicule apparent, et qu'on devrait évidemment attribuer au testicule de ce côté, dont nulle trace ne fut trouvée : les organes génitaux externes féminins de cet individu étaient parfaitement conformés, mais le vagin se terminait en cul-de-sac à 5 ou 6 centimètres de la vulve, il n'y avait aucune trace d'organes génitaux internes.

D'autre part, nous avons déjà signalé plusieurs cas de tumeur maligne de l'ovaire chez des pseudo-hermaphrodites (Krug, Hall, Walther).

Il est donc tout naturel qu'on soit tenté d'attribuer un certain rôle dans la genèse des néoplasmes à des malformations histologiques, évidemment au moins aussi fréquentes que ces vices de développement qu'on peut appeler macroscopiques.

Déjà Olshausen, en 1877, attribuait aux tumeurs pupillaires une origine wolffienne, il s'appuyait pour cela sur leur différence d'évolution avec le kyste de l'ovaire, sur la fréquence de leur inclusion dans le ligament large, sur l'épithélium cilié qu'elles présentent en certains cas.

Fischel, Coblenz, A. Doran, Howell, Popof soutinrent ensuite cette théorie. Ce dernier a même suivi l'évolution histologique de tubes wolffiens normaux qui se transformaient en cavités kystiques, se revêtant ensuite de papilles.

Massabuau a recherché l'aspect des tubes wolffiens dans les tumeurs qu'il a examinées, il les a trouvés parfois irrités ; jamais il n'a pu constater leur participation à l'activité néoformatrice : cependant il est certain qu'il n'est pas absolument impossible (et l'auteur reconnaît avoir hésité à

le faire) d'attribuer une origine wolffienne à deux des tumeurs dont il a publié l'observation. Nous les reproduisons sous les nos LXIX et LII. Dans ce dernier cas, dont l'auteur n'a pu déterminer l'origine, les alvéoles carcinomateux venaient au voisinage de tubes wolffiens dilatés et revêtus d'un épithélium proliféré, sans qu'il fût possible de constater des transitions entre l'un et l'autre.

Nous croyons difficile de refuser une origine wolfienne à la tumeur dont nous reproduisons ici une préparation. Il est en effet absolument évident que le carcinome s'est développé aux dépens des tubes épithéliaux recouverts d'un bel épithélium cylindro-cubique, dont on voit la coupe à droite. Il est facile, dans un même champ microscopique de voir d'autres tubes dont l'épithélium est devenu pluristratifié, tout en gardant un type cellulaire absolument analogue. Mais on voit en un autre point l'épithélium proliférer encore plus, remplir la lumière du tube, en même temps qu'il devient atypique : plus loin (en haut et à gauche notamment) les cellules rompent leur barrière et essaiment dans le tissu voisin.

Il est donc indiscutable que le néoplasme provient de ces tubes qui parsèment toute la préparation en nombre considérable. Mais que sont-ils eux-mêmes, c'est ce qu'il est plus difficile de déterminer.

Nous nous refusons absolument à croire qu'il s'agisse de productions adénomateuses nées aux dépens, soit de l'épithélium de surface, soit de celui du follicule : il suffit de comparer ces cellules cylindriques avec celles du revêtement ovarien pour affirmer qu'il n'existe entre elles aucune analogie. Ces formations ne sont pas non plus des

follicules, car on en trouve à leur premier stade aussi bien dans le centre de la tumeur qu'à la périphérie. De plus aucun ne contient d'ovule ou rien qui y ressemble.

Lockyer s'est demandé à propos d'une tumeur un peu analogue, s'il ne s'agissait pas là de métastases d'un cancer intestinal : il ne peut en être question dans notre cas : nous ne possédons malheureusement aucun renseignement clinique sur la malade à laquelle se rapporte la pièce, mais aucun cancer intestinal ne présente un aspect analogue : de plus une métastase donnerait naissance directement à un carcinome et certainement pas à un adénome typique.

D'autre part, les tumeurs auxquelles nous avons affaire (il s'agit d'un cancer bilatéral) sont absolument homogènes, des fragments pris sur l'un ou l'autre ovaire, en des points différents, ont donné des préparations absolument semblables.

Nous serions aussi très disposés à la rapprocher du « Folliculome » décrit par Schröder. Cette tumeur, revêtue d'une coque fibreuse, sans trace de l'épithélium germinatif était composée d'un stroma contenant des alvéoles. Ceux-ci, moins nombreux au centre qu'à la périphérie, allaient de la taille d'un follicule normal à celle d'une lentille. Le stroma fibreux, pauvre en cellules, s'organisait concentriquement autour des alvéoles. Ceux-ci étaient constitués par des cellules cylindriques, radiaires, à gros noyau, comparables, dit Schröder, à celles des follicules et par des rangées de cellules analogues mais déformées. Ils étaient limités par une basale anhyste.

De place en place, on voit 8 à 12 cellules, entourer un corps protoplasmique sans noyau, souvent homogène,

quelquefois fasciculé ou disposé en couches concentriques. On peut voir jusqu'à 12 de ces formations dans un alvéole. Pas de processus nécrotiques, mais en certains points on voit au centre de quelques alvéoles des traces de fonte cellulaire.

Schröder interprète cet aspect comme celui de petits follicules, enfermés dans de plus grands, et en fait une tumeur à peu près analogue à celle de Gottschalk : il s'agit, dit-il, d'une néoformation folliculaire avortée, car nulle part on ne voit trace d'ovule.

Ne s'agirait-il pas plutôt ici de tubes coupés, analogues à ceux que nous décrivons ?

Ces formations sans noyaux qu'on trouve en leur centre sont bien comparables aux débris sécrétoires qui se trouvent dans les cavités que nous décrivons ; Schröder dit avoir constaté que les follicules de l'autre ovaire étaient légèrement proliférés : il est souvent difficile de distinguer ce qu'il y a là de pathologique ou de physiologique et, comme nous l'avons déjà dit, on n'a jamais vu un follicule en procréer un autre, ni surtout donner naissance à un ovule sans noyau !

Tout ce que nous venons de dire au sujet de l'histogenèse des tumeurs épithéliales, en général, s'applique aussi aux tumeurs papillaires malignes. Nous ne consacrons pas à leur étude un chapitre particulier parce que nous ne pourrions que répéter ce que nous venons de dire au sujet des kystes dégénérés ou des tumeurs solides.

Il est certain que la plupart résultent de la dégénérescence de végétations endokystiques bénignes et rien ne dis-

tingue ces cas de ceux où il s'agit de dégénérescence de la paroi d'un kyste simple.

Mais il est néanmoins évident que certains d'entre eux, et la forme décrite par Prochaska en est la preuve, doivent leur naissance à la prolifération primitive de l'épithélium germinatif.

Nous devons aussi citer les conclusions d'un intéressant travail de Tusini publié à Pise en 1905, sur les papillomes infectants de l'ovaire. Cet auteur, qui a examiné un certain nombre de tumeurs papillaires, avec le plus grand soin, tire de ces examens les conséquences suivantes : Il existe, dit-il, des kystes papillaires qui tirent leur origine des résidus du corps de Wolff ; d'autres naissent, sans qu'il y ait de kystes précédents directement de l'épithélium qui recouvre l'ovaire.

De plus, beaucoup de nodules péritonéaux sont considérés à tort comme des métastases, ce sont bien plutôt (et les raisons données par l'auteur semblent assez concluantes) le résultat d'une prolifération active, *in situ*, d'éléments épithéliaux non complètement développés et qu'on peut considérer comme des fragments d'ovaires surnuméraires. Ces néoformations seraient, du reste, la conséquence d'altérations de développement des organes sexuels à une période assez rapprochée de leurs premiers stades.

Ces tumeurs sont toutes capables d'entrer en dégénérescence maligne.

Nous voyons là encore une confirmation de notre opinion sur la fréquence du développement des tumeurs malignes de l'ovaire aux dépens des résidus embryonnaires.

Ces hypothèses ne sont, du reste, pas dénuées d'importance au point de vue purement pratique et chirurgical.

« Toutes les formes de dégénérescence cancéreuse de l'utérus et des trompes, dit Tusini, qu'on voit survenir tardivement après l'extirpation des papillomes ne doivent pas être considérées comme des récidives du processus ovarique, mais doivent très probablement être interprétées comme des tumeurs cancéreures dues à l'inclusion et au développement successif dans ces organes des résidus embryonnaires qui souvent coexistent avec ceux qui ont donné naissance à la néoformation papillomateuse. »

Nous reviendrons sur ce sujet à l'occasion du traitement des néoplasmes ovariens.

On pourra peut-être nous reprocher de sembler attribuer à certains cancers une origine embryonnaire, quand nous avons parlé, au sujet de la bilatéralité fréquente des néoplasmes, de la possibilité de la contagion.

A cela nous répondrons d'abord que nous nous gardons bien de soutenir ici aucune théorie étiologique et que nous nous bornons à essayer de mettre en valeur les conséquences qu'on peut tirer des faits que nous rencontrons sur notre chemin.

De plus, nous nous permettrons de remarquer que ces deux faits (contagion d'un côté à l'autre, développement aux dépens de résidus embryonnaires) ne s'excluent pas mutuellement. On peut, en effet, émettre l'hypothèse d'une prédisposition spéciale de ces éléments inclus et mal développés, à réagir sous une influence irritante particulière, peut-être même spécifique.

Il est enfin quelques tumeurs de l'ovaire au sujet desquelles on a émis ou on peut émettre encore d'autres théories histogénétiques. Nous voulons parler des kystes dermoïdes malins et des chorio-épithéliomes.

Kystes dermoïdes. — On peut les diviser en diverses catégories (nous ne parlons, bien entendu, que des tumeurs malignes) ; Neumann les divise en deux classes :

Kystes dermoïdes compliqués de dégénérescence maligne ;

Kystes dermoïdes combinés à une dégénérescence maligne.

De cette dernière catégorie, l'observation de Brouha (nº LXXXIV) est un bel exemple, elle se caractérise par l'existence sur le même ovaire de deux tumeurs différentes et séparées.

La première classe de Neumann comprend des kystes dermoïdes dont certains tissus ont subi une dégénérescence maligne ; ils ont été souvent étudiés, notamment par Debuchy, qui en a fait le sujet de sa thèse de doctorat.

Nous rangerons dans ce chapitre des tumeurs qu'on a étudiées, sous le nom de *tératomes* ; et qu'on ne peut classer ni parmi les épithéliomes, ni parmi les sarcomes.

Ce sont des tumeurs, souvent complètement solides où le microscope décèle aussi bien des formations sarcomateuses, que des portions purement carcinomateuses : on y voit souvent des tubes épithéliaux, plus ou moins dégénérés, qui rappellent des glandes intestinales, des cellules qui rappellent celles du corps thyroïde et qui les a fait décrire sous le nom de *struma ovarii* (Ulesko Stroganova) d'autres semblables à du tissu nerveux (Pick) etc : en somme on y

voit aussi bien des productions dérivées du feuillet ectodermique que de l'endoderme ou du mésoderme. Les tumeurs sont bien différentes des kystes dermoïdes dégénérés ; on en a rencontré aussi dans le testicule, où elles ont été décrites sous le nom d'embryome ou de tératome. Il n'est pas rare qu'elles contiennent aussi des formations chorioépithéliomateuses.

Leur origine a été considérée comme parthénogenétique aussi bien dans le testicule que dans l'ovaire par Wilms, Ribbert, Schlagenhauer, Michel, Chiari, Albrecht, Hansemann, Limnell, etc.

Ce mot de parthénogénèse qui semble impliquer quelque chose de mystérieux d'impossible à expliquer, nous semble avoir en quelque mesure compliqué la question.

Ne pourrait-on supposer qu'il s'agit là de tumeurs ayant l'ovule pour origine, comme l'épithéliome a pour origine la cellule épithéliale ?

Il nous paraît conforme à la logique de supposer que l'ovule, sous l'influence de la cause qui entraîne la prolifération anormale d'autres cellules de l'organisme, pour lesquelles il ne vient pas à l'idée de prononcer le mot de parthénogénèse, puisse aussi proliférer, mais non plus pour reproduire des cellules semblables à lui même, rôle auquel il n'est pas destiné, mais bien des cellules différentes.

Il y aurait là une désorientation analogue à celle des autres cellules sous l'influence de causes analogues, et qui aboutirait à la production de kystes dermoïdes, tumeurs bénignes, ou de tératomes, tumeurs malignes.

Pareille théorie pourrait expliquer la présences de tumeurs analogues dans les testicules, en cas de persistance peut être d'éléments femelles dans cet organe (on sait que cette hypothèse a été soutenue).

Il existe, dira-t-on des kystes dermoïdes en dehors des glandes génitales : mais on peut les expliquer par la théorie de l'inclusion : jamais on ne trouve dans ces tumeurs une complexité d'éléments comparable à celle du contenu des kystes dermoïdes de l'ovaire dont la fréquence est du reste incontestablement plus grande.

De plus ils sont toujours au voisinage de la peau et ne se rencontrent jamais dans un organe éloigné de tout tissu d'origine ectodermique.

Il nous semble aussi que cette hypothèse : le tératome (et en particulier les tumeurs chorioépithéliales) n'est autre que le cancer de l'ovule, pourrait éclairer d'un jour nouveau certains cas de môle hydatiforme et de chorioépithéliome sans grossesse.

Pourquoi l'ovule, ayant subi dans l'ovaire même cette sorte de fécondation anormale par le germe cancéreux (n'a-t-on pas pu obtenir chimiquement la fécondation d'œufs d'oursins ?) pourquoi cet ovule, transposé dans la cavité utérine ne pourrait-il pas continuer son évolition maligne et donner naissance à la môle.

Cela rendrait compte de la coexistence presque constante de la môle avec la dégénérescence polykystique des deux ovaires, signalée par Marchand (1), par Kreutzmann (2) et

(1) *Zeitchr. f. Geb. u. Gyn.*, 1895, XXXII, 3.
(2) *Am. journ. of obst.*, juin 1898.

par Calderini (1), et dont de nombreux cas ont été rapportés par de Gregorini (2), Matveïev et Zylcof (3), Krebs (4), Hammerschlag (5), Patellani (6), Pick (7), Ihm (8) et encore, il y a quelques jours à peine, par Polano (9). Notre théorie expliquerait aussi la possibilité constatée de chorio-épithéliome chez la petite fille ou la vierge (cas de Lubarsch).

Qu'il s'agisse de tumeurs à tissus complexes, ou bien d'autres, relativement simples où on ne voit que des tissus ayant leur origine dans un même feuillet, cette théorie peut trouver son application.

Cependant une autre hypothèse, plus récente, a été émise, à laquelle se sont ralliés quelques anciens partisans des théories dites parthénogénétiques (Wilms, 1902 ; Forgue, 1906), c'est l'hypothèse blastomérique (10), qu'on trouvera très clairement exposée dans la récente thèse de notre collègue Chevassu (11).

Bonnet, se basant sur des expériences de W. Roux, supposa que l'individu, porteur de la tumeur, pouvait ne

(1) Congrès de médecine, 1900, section d'obstétrique.

(2) De Grégorini. *Thèse* de Hall, 1795.

(3) Soc. d'obst. et gyn. de Moscou, 21 mars 1901 et *Vratch*, 16 juin 1901, 777.

(4) *Zeits. f. Gyn.*, 31 oct. 1903.

(5) *Zeit f. Geb. u. Gyn.*, 1904, LII, 2.

(6) *Zeits. f. Gyn.*, 1er avril 1905.

(7) *Zeits. f. Gyn.*, 22 août 1903.

(8) *Monat. f. Geb. u. Gyn.*, avril, mai, juin 1905.

(9) *Zeitsch. f. Geb. u. Gyn.*, 1907, LIX, 3.

(10) Lecène. Sur la présence du tissu thyroïdien dans la paroi des ksytes dermoïdes de l'ovaire. *Ann. de gyn. et d'obst.*, 1904, p. 14.

(11) Tumeurs du testicule. Paris, 1906.

s'être développé qu'aux dépens d'une partie des cellules primitives de la blastula, ou blastomères, un petit nombre, peut-être un seul de ces blastomères, inclus dans l'embryon, lors des premiers stades de la segmentation, se développerait pour son propre compte et pourrait donner naissance à un kyste dermoïde ou à un tératome.

Mais il nous semble qu'on peut opposer à cette théorie une objection capitale.

Tous les expérimentateurs ont constaté que les larves développées aux dépens de blastula, dont ils avaient détruit des blastomères, portaient des traces de cette destruction. Sans parler des hémiembryons ainsi obtenus par W. Roux et Morgan, Hertwig, Schultze, et le même Morgan ont vu se produire, après destruction d'un des deux blastomères primitifs, des embryons de dimension moitié moindre que normalement (Chevassu).

Il nous faut donc supposer, ou bien que le blastomère s'est détaché et inclus à un stade très rapproché du début du développement ou bien beaucoup plus tard.

Dans le premier cas, la tumeur sera formée de tissus complexes, mais évidemment volés, pour ainsi dire, au porteur de la tumeur qui ne sera qu'un individu incomplet ou malingre : nous ne pouvons rien constater de tel.

Dans le second cas, nous n'avons plus affaire qu'à la théorie de l'inclusion de Verneuil, puisque les cellules « incluses » seront déjà profondément différenciées.

Il est plus facile de répondre à l'objection qui consiste à mettre en avant la fréquence de l'inclusion précisément dans la glande génitale : on peut expliquer ce fait par

la place considérable occupée chez l'embryon par ces organes, ou beaucoup plus ingénieusement, comme le fait Chevassu par l'excellence du terrain offert par la glande sexuelle aux néoplasies tératoïdes : ailleurs les blastomères inclus, fragiles, disparaissent. Là, ils cultivent au contraire facilement : Traina a montré que les tissus greffés dans l'ovaire s'y développaient en d'excellentes conditions.

Quoi qu'il en soit, les tumeurs chorio-épithéliomateuses pures pourraient évidemment n'être qu'un cas particulier de tératome purement ectodermique, car on sait que tout le monde est d'accord actuellement pour reconnaître au chorion une origine fœtale, ectodermique.

Chorio-épithéliome. — D'autres théories, cependant, ont été mises en avant pour expliquer ces tumeurs, et nous tenons à les mentionner.

Massabuau les a très complètement résumées, et nous ne pouvons mieux faire que résumer les pages qu'il consacre à cet exposé :

1° Pick et Walthard soutiennent *la théorie parthénogénétique*, dont nous venons de parler ;

2° *La théorie de l'embolie* consiste à supposer qu'il s'agit de métastases d'éléments épithéliaux du chorion, tombés dans les lacs sanguins et greffés secondairement dans un organe quelconque. Cela nécessiterait la coïncidence d'une grossesse récente. Or, dans les cinq cas rapportés par l'auteur, il s'agissait soit de femmes n'ayant eu aucune grossesse, l'une depuis vingt-cinq ans, l'autre depuis vingt ans, soit d'une fillette de 9 ans, soit de jeunes

filles de 16 et 24 ans n'ayant eu jamais ni accouchement ni avortement ;

3° *La théorie du développement d'un chorio-épithéliome après une grossesse ovarienne.*

L'existence de la grossesse ovarienne a été démontrée à de nombreuses reprises par Herzfeld, Tussenbroeck, Léopold, Mayo Robson, Micholitsch, Herrenschmidt et Rigollot-Simonnot, etc.

Ces grossesses pourraient laisser des résidus qui, renfermés dans l'ovaire, seraient capables de proliférer et d'entrer en dégénérescence maligne. Aucun cas publié ne vient confirmer cette hypothèse ;

4° *La théorie de la dégénérescence cellulaire*, proposée par l'auteur : il s'agirait simplement de cellules géantes, auxquelles un degré plus avancé de dégénérescence donnerait l'aspect des masses plasmodiales. Massabuau avoue ne connaître aucun fait qui vienne consacrer cette théorie.

Il est donc indéniable que toutes les théories qui voudraient expliquer l'histogénèse de ces tumeurs ne reposent actuellement que sur de pures hypothèses.

IV

HISTOLOGIE ET HISTOGÉNÈSE DU SARCOME

Si on lit la partie des observations des tumeurs conjonctives qui se rapporte à l'anatomie microscopique, on est surpris de voir que bien souvent il s'agit de tumeurs complexes, difficiles à identifier : cependant les travaux d'ensemble publiés sur la question sont d'accord pour ne consacrer que quelques pages à cette question d'histologie pathologique. Les auteurs se bornent, en général, à dire qu'il s'agit le plus souvent de sarcome fasciculé typique.

Il est incontestable qu'on rencontre parfois ces formes : l'observation XXXIX en est une preuve : on y rencontre, dit Danel, auteur de l'examen microscopique, des faisceaux de cellules parallèles les uns aux autres ou diversement entrecroisés. La substance cellulaire est insignifiante, les vaisseaux nombreux, vides, semblent creusés à même la tumeur. Les faisceaux cellulaires sont formés d'éléments aplatis, fusiformes, dont le corps vésiculeux est bien distinct, à noyau ovalaire, allongé, dirigé suivant le grand axe de l'élément. (La forme globo-cellulaire aussi signalée semble un peu plus rare). Il est certain que cet aspect est bien caractéristique et nous ne croyons pas plus que Dubois et Ladouce qu'il soit nécessaire de consacrer de longues pages à sa description.

Mais sur les 40 observations de sarcome que nous rapportons ici, et dont le diagnostic de tumeur conjonctive nous a paru basé sur un examen histologique consciencieux, 18 seulement sont assez longuement décrites pour qu'on puisse discuter la variété du sarcome dont il il s'agit.

Or sur ces 18 observations détaillées, nous n'en relevons qu'une qui réponde à la description classique.

Souvent la prédominance du tissu fibreux est telle qu'on se trouve en présence de fibro-sarcome. (Obs. XIX, XXVII, XXVIII, etc.)

Dans ces cas on peut trouver tout les intermédiaires entre le fibrome pur et le sarcome : très fréquentes sont les pièces analogues à un petit ovaire que nous avons coupé et qui présentait une tumeur grosse comme un pois, dont la structure était fibromateuse, mais en certains points on voyait des points où l'infiltration sarcomateuse était évidente, tandis que toute une portion, minime d'ailleurs, de la pièce, n'était plus que du sarcome pur.

Au contraire, des coupes de pièces plus rares n'ont montré que des cellules sarcomateuses, sans travées fibreuses, contenant de nombreux vaisseaux sans paroi propre. Nos observations VII et XV en sont des exemples.

Il est fréquent aussi que les histologistes constatent la dégénérescence des tissus qui composent les sarcomes.

Le myxo-sarcome est fréquemment signalé. (Obs. XXI, XXXII, etc.)

Mais il faut remarquer ici qu'on se hâte parfois beau-

coup de prononcer le mot de myxome ou de dégénérescence myxomateuse. L'aspect muqueux du tissu conjonctif, soit qu'il forme le parenchyme même de la tumeur, soit qu'il ne constitue que le stroma d'un néoplasme épithélial, peut être dû à une infiltration œdémateuse, aussi bien qu'à une véritable dégénérescence : cela expliquerait peut être la fréquence de cet aspect dans les néoplasmes ovariens, qui sont pédiculés, et dont le pédicule peut, sinon se tordre, du moins subir des coudures et des compressions qui rendraient facilement compte d'un léger degré d'œdème de la tumeur.

Notre observation XVII, due à Krug a trait à une tumeur sarcomateuse à dégénérescence très complexe, observée chez un pseudo-hermaphrodite. Le tissu sarcomateux surtout développé autour des vaisseaux montre des dépôts calcaires des dégénérescences myxomateuses, chondroïdes,. Il n'est pas impossible, croyons-nous, qu'il faille voir là une forme des tumeurs congénitales dont nous parlerons plus loin, d'après des descriptions de Doran et de Sutton.

La dégénérescence graisseuse des sarcomes a été aussi signalée et Tison en a présenté un expemple à la Société anatomique en 1889. La pièce avait été prélevée à l'autopsie d'une femme morte d'insuffisance mitrale.

Pilliet et Souligoux ont montré à la même société, en 1897, un sarcome à myéloplaxes : ils lui donnèrent la signification d'une « tumeur originaire du tissu conjonctivo-vasculaire, en particulier du tissu vaso-formateur, avec cellules à noyaux multiples en rapport avec les vaisseaux sanguins. »

Cette description rappelle celle de certains endothéliomes.

Enfin d'autres variétés de sarcomes ont été encore décrites.

Nous avons recueilli une observation de lympho-sarcome, celle de Fabris (Obs. XVI). Certains points de la tumeur décrite par Baily et Leard (Obs. XXXIII) « peuvent être considérés comme fibro-sarcomateux, d'autres comme du sarcome à cellules rondes, d'autres comme du lymphosarcome ».

Enfin, dès 1859, Wilks décrivait une variété de néoplames où « on trouve des noyaux fusiformes, nus en apparence, et aussi des cellules globulaires en voie de segmentation ». Cette *forme fibro-nucléaire* est citée de nouveau par Virchow et par Dartigues.

On voit que les sarcomes de l'ovaire affectent des aspects multiples, et la phrase : « on se trouve le plus souvent en présence de sarcome fasciculé » résume la question de façon un peu trop simpliste.

Nous n'avons du reste pas fini d'énumérer les tissus divers qu'on a rencontré dans les tumeurs qualifiées sarcomes et il nous reste à signaler deux des formes les plus curieuses de ces néoplasmes.

La *rhabdomyôme* a été signalée une fois par Vignard.

Nous rapportons sa très intéressante observation (n° LXXXVII). Il s'agissait, comme on le voit d'une tumeur à évolution clinique, très maligne, uniquement composée de fibres musculaires striées sans trace de tissu conjonctif proprement dit : les préparations de Vignard ont été

examinées par Malassez, Cornil, Toupet. Toute trace de l'ovaire avait disparu. La malade était âgée de 17 ans.

Enfin Bland Sutton appelle *oophorome* des tumeurs qui ont été décrites, dit-il sous le nom de sarcomes et de carcinomes, et qu'il caractérise ainsi :

1° Histologiquement ils reproduisent les caractères du tissu conjonctif de l'ovaire fœtal ;

2° La tumeur est en général bilatérale, mais parfois unilatérale.

3° Ils sont rares après la puberté ;

4° Après ablation ils récidivent localement ;

5° Parfois ils coexistent avec des dermoïdes ;

6° Chez le fœtus et le jeune enfant, les éléments cellulaires sont prépondérants ;

7° Après la puberté ils tendent à devenir alvéolaires et imitent la structure du cancer.

Nous croyons qu'il faut rattacher à cette forme la fameuse tumeur, citée partout, décrite en 1888 par Alban Doran sur un enfant de 7 mois et demi et formée par une persistance et une hyperplasie du tissu embryonnaire du parenchyme entier de l'ovaire. La présence des follicules (qui seraient, semble-t-il, absents de l'oophorome de Sutton) démontre qu'il s'agit là de l'ovaire et non du parovaire.

Avant de rechercher l'histogénèse possible de ces tumeurs, il nous paraît utile d'insister sur les difficultés qu'on trouve parfois à classer les néoplasmes de l'ovaire en sarcome et en épithéliome.

Pour montrer quelle peut être en certains cas la délicatesse, déjà signalée par Virchow, de ce diagnostic histolo-

gique, nous ne voulons que citer quelques passages des observations que nous avons lues :

Gibbon, en 1905, présente à la Société de Chirurgie de Philadelphie une tumeur qu'il nomme, après examen microscopique, fibrosarcome. Mais, pour Longcope *il s'agit plus probablement d'un endothéliome ou d'un carcinome !*

Au sujet d'une observation de la thèse de Lambilliote (Lille 1895), M. le professeur Curtis fait le diagnostic d'une variété rare de sarcome à grosses cellules, et ne peut préciser ni la nature ni l'origine de la tumeur. Le même histologiste a examiné une pièce de Phocas et conclut au diagnostic de sarcome, quoique le microscope ait montré une région où le stroma est rempli de grosses cellules d'aspect épithélioïde, entièrement tassées les unes contre les autres. Il est vrai qu'un réticulum de fines fibrilles les séparait cependant (Obs. XXXIV).

Donhauser (1904) très embarrassé pour définir la tumeur qu'il examina, conclut sagement qu'il s'agit d'une tumeur maligne de l'ovaire dont le stroma ressemble à celui de l'organe normal et est par endroit sarcomateux, tandis que, ça et là, on voit des agglomérations cellulaires ayant l'aspect d'adéno-carcinome (Obs. XXXVIII). De même Vignard n'arrive pas sans difficulté à classer parmi les épithéliomes la tumeur qu'il décrit sous le nom de cylindrome (Obs. LXII), et encore semble-t-il subsister quelque doute dans son esprit.

Il est en effet certaines tumeurs devant lesquelles il est bien difficile, même après un examen très attentif, de dire si on se trouve en présence de cellules épithéliales ou de cellules conjonctives : on sait que sur une des forma-

tions normales de l'ovaire règne même incertitude : des observateurs éclairés attribuent à la granuleuse une origine conjonctive, malgré l'aspect épithélial des cellules qui la composent.

Dans certains cas, sur lesquels nous reviendrons quand nous parlerons de l'endothéliome, on aurait vu enfin des cellules mésodermiques devenir épithélioïdes ; on aurait saisi toutes les gradations de cette métamorphose. Mme Mac Ilroy voit même là la possibilité d'un processus spécial à l'ovaire : elle émet l'hypothèse d'une sorte d'influence de l'ovule ou même des cellules provenant de l'épithélium germinatif sur le tissu conjonctif qui les entoure influence qui se traduirait par la transformation des cellules de ce tissu en cellules d'aspect épithélial, qui normalement formeraient la granuleuse, et anormalement pourraient, si nous comprenons bien la pensée de l'auteur, donner naissance à des tumeurs d'aspect épithélial et d'origine conjonctive.

La plupart des auteurs semblent penser que les sarcomes de l'ovaire doivent leur naissance au stroma même de l'ovaire, et il est indiscutable qu'il en est ainsi dans la majorité des cas.

Parfois il s'agit de vice de développement et d'hyperplasie de tout le stroma, comme dans l'oophorome : d'autres fois enfin, et c'est là le cas le plus fréquent, c'est le tissu conjonctif de l'ovaire qui prend le caractère sarcomateux, et il n'y a là rien de différent de ce qui se passe dans tout autre organe.

De même, il est certainement fréquent, la clinique le démontre aussi bien que l'étude histologique, de voir le

sarcome venir secondairement compliquer le fibrome. Cette transformation, dit Puech, est loin d'être rare. Parfois, la tumeur peut avoir une longue évolution bénigne avant de montrer des signes de malignité. Tel est le cas d'Alexandrow où il s'agit de la dégénérescence sarcomateuse d'un fibrome ovarien chez une femme dont la tumeur avait été reconnue dix ans auparavant, à l'époque de la ménopause.

Mais il est dans l'ovaire des formations conjonctives différenciées : ce sont les thèques, enveloppes conjonctives des follicules où le stroma prend une structure et une disposition différentes de celles qu'il affecte dans le reste de l'organe.

Certaines tumeurs peuvent naître de la thèque folliculaire, comme le démontre une observation caractéristique de Russel et Schenck (Obs. XXXVII) publiée en 1902.

Il s'agissait d'une malade, opérée par Kelly en 1895, et morte sur la table d'opération, de syncope chloroformique, semble-t-il.

La tumeur était formée d'un stroma conjonctif formant des alvéoles délicats, remplis de cellules rondes. On voyait dans la coupe de nombreux follicules dont quelques uns étaient parfaitement conservés. Autour d'un de ces follicules, nettement caractérisé par les cellules de la granuleuse, on voit que les cellules de la thèque externe ont presque complètement disparu.

Celles qui ont persisté se distinguent à peine des cellules sarcomateuses qui entourent le follicule. Ces figures se trouvent en grand nombre dans la préparation.

Il semble donc bien qu'il s'agisse là d'un *sarcome ayant son origine dans la thèque externe du follicule.*

Enfin le corps jaune peut aussi donner naissance à des tumeurs malignes.

Nous ne voulons ici que mentionner brièvement ces cas, dont l'étude nécessiterait de longues pages.

De Bovis, dans une revue générale consacrée à la pathologie des corps jaunes, ne mentionne que quelques cas de tumeurs malignes que nous citerons après lui :

Santi en a publié sept cas, dont l'origine serait contestable.

Voigt a vu un périthéliome voir page 110) dont le point de départ aurait été la gaine externe des vaisseaux d'un corps jaune.

Schaller et Pfòrringer ont décrit une tumeur où les cellules à lutéine auraient pris un développement malin, rompant leur barrière conjonctive et envahissant le stroma ovarien. Il y avait coexistence de môle hydatiforme.

Michelazzi et Santi ont publié un cas de tumeur très maligne de l'ovaire qui était un sarcome avec cellules à lutéine (1).

Grouzdew a décrit une tumeur très maligne résultant de l'infiltration de l'ovaire par les cellules à lutéine d'un corpus albicans.

Tous ces cas, auxquels nous ajouterons celui de Kime, trouvent facilement leur explication dans les anomalies de formation et de développement du corps jaune.

(1) Ces tumeurs sont considérées par les uns comme des sarcomes, par les autres comme des épithéliomes.

Tout en subissant la dégénérescence maligne, les cellules du corps jaune continuent à sécréter la lutéine, ce qui donne à ces tumeurs un caractère microscopique bien spécial et facile à reconnaître.

V

L'ENDOTHÉLIOME

Lorsque Golgi donna le nom d'endothéliome aux tumeurs réunies par Kolaksek (1878) sous le nom d'angiosarcormes, et décrites avant lui avec les appellations de cylindromes, siphonomes, cholestéatomes, on ne tarda pas à appliquer cette étiquette à certains néoplasmes de l'ovaire.

On fit rentrer dans cette catégorie le « lymphangioma kystomatosum » publié par Léopold en 1874, les cas de Marchand, de Olshausen.

Bientôt les descriptions se multiplièrent, elles ont pour auteurs, Flaischlen, Ekhardt, Apelt, Pomorski, von Velits, Vitalis-Müller, Cullen, Amann Junior, Fränkel, Herz, Faguet, Barbour, Brouha, Brückner, etc. (1).

(1) On trouvera la bibliographie de l'endothéliome dans les travaux d'Apelt et de Barbour.

Mais c'est surtout Pick qui étudia l'endothéliome de l'ovaire et en donna la formule histologique.

Il décrit dans ses préparations trois dispositions cellulaires caractéristiques :

1° Des chaînes de cellules d'aspect épithélial, disposées parallèlement à la direction des fibres conjonctives du stroma dans des fentes dépourvues de revêtement endothélial, mais très nettement délimitées par une ligne sombre. A un examen attentif, ces chaînes cellulaires ne sont autres que des tubes remplis de lymphe ou de globules sanguins ; elles communiquent les unes avec les autres et sont formées par l'endothéliome proliférant ;

2° Des formations cellulaires rappelant des glandes tubulaires avec lumière distincte, difficiles à distinguer d'un adénome ou d'un adéno-carcinome. Les tubes peuvent être remplis de lymphe qui les distend parfois ;

3° Des points sarcomateux avec arrangement alvéolaire.

Dans la première observation publiée par Pick, les trois dispositions coexistaient, dans la seconde observation on ne voyait que les deux premières, à l'exclusion de la seconde.

La même année Amann distingue en trois classes les endothéliomes, en se basant sur leur histogénèse :

1° *Périthéliome*, ils naissent des gaines lymphatiques, des vaisseaux sanguins (et pour quelques auteurs, de la face externe du vaisseau sanguin lui-même).

2° *Endothéliome intra-vasculaire* provenant de l'endothélium des vaisseaux sanguins ;

3° *Endothéliome lymphatique.*

D'autre part, Herz décrit comme caractéristique des endothéliomes la présence de files de cellules néoplasiques, disposées dans les travées du stroma sur une seule rangée plus ou moins longue, dont les deux extrémités s'effilent et se terminent en pointe qui se perdent dans le tissu conjonctif sans qu'il y ait de séparation quelconque entre les formations cellulaires et le stroma.

Müller donne comme signe différentiel certain la prolifération intra-canaliculaire des papilles (Brouha).

Enfin, certains auteurs, et nous parlons surtout des Allemands, se repósent pour faire le diagnostic d'endothéliome uniquement sur l'absence de limites nettes du stroma et des alvéoles carcinomateux qui semblent en certains points se pénétrer réciproquement.

L'origine endothéliale de ces tumeurs aurait été prouvée par la transformation, surprise par les observateurs, des cellules de l'endothélium lymphatique en cellules épithélioïdes qui prolifèrent, remplissent les vaisseaux ou les fentes lymphatiques qui leur ont donné naissance, les bourrent, les font éclater et envahissent le stroma de la tumeur.

Souvent on y observe des dégénérescences qui donnent lieu à des productions pseudo-folliculaires et surtout pseudo-glandulaires ; la paroi de ces tubes est alors formée par les cellules endothéliales dégénérées, le contenu est constitué par des débris cellulaires, par des excrétions qui en remplissent la lumière. Il est peu d'observation où on ne recontre ces tubes d'aspect faussement adénomateux.

Dans le cas de Léopold (lymphangioma kystomatosum), l'énorme tumeur montrait à la coupe des cavités kysti-

ques, tapissées par un endothélium cylindrique. De plus le microscope décelait dans le stroma « des tubes allongés, parfois polyédriques, tapissés d'un épithélium cylindrique simple, et possédant une membrane propre, formée de cellules fusiformes ».

La préparation de Marchand se montrait essentiellement constituée par des tubes d'aspect glandulaire qui possédaient une membrane propre hyaline, et ne contenaient pas de globules rouges dans leur cavité.

Eckhardt signale des boyaux cellulaires solides, contenant par place des lacunes irrégulières, remplies de globules rouges.

Voigt, dans ses tumeurs décrit des cylindres creux d'aspect glandulaire dans les mailles d'un stroma ayant subi en différents points la dégénérescence hyaline.

Bronha a vu « dans les mailles d'un réticulum conjonctif formé de minces fibrilles des tubes ovalaires, qui, à première vue rappellent des tubes glandulaires : ces formations forment un réseau dont les travées s'entrecroisent. En d'autres points ces boyaux se remplissent de cellules, parmi lesquelles on voit des cellules géantes.

Beaucoup d'auteurs nient l'origine endothéliale de ces néoplasmes : en France on tend en général à mettre en doute l'existence même de l'endothéliome, tandis qu'en Allemagne on en décrit tous les jours de nouveaux cas.

Il ne faudrait pas croire cependant que même dans ce pays les auteurs s'accordent dans leurs descriptions.

Tandis que nombre d'auteurs enlèvent tout caractère de spécificité au groupement cellulaire décrit par Hertz et en montrent de semblables dans des tumeurs de l'ovaire

ou de tout autre organe, tumeurs qui sont manifestement d'origine épithéliale, Herz lui-même, ainsi que Pick se refuse à voir un signe différentiel dans la prolifération intra-canaliculaire des papilles signalée par Müller.

L'authenticité des observations est aussi fort discutée : Pick conteste le cas d'Olshausen et la quatrième observation d'Amann junior.

Volkmann refuse d'admettre le diagnostic histologique d'Eckhardt.

Brouha ne croit pas que la troisième observation d'Amann se rapporte à un endothéliome. Il met en doute du reste l'existence de tous les endothéliomes vasculaires sanguins et trouve que toutes les descriptions laissent place au doute.

Sur l'évolution même incertitude.

L'endothéliome est extrêmement malin disent Léopold, Marchand, Olshausen, Eckhardt, Pomorski, von Velitz, Lange, etc.

C'est une tumeur bénigne, écrivent Voigt, Pick, Fænkel, Herz, Græfe, Kolaksek.

L'accord ne règne pas non plus lorsqu'il s'agit de leur donner une place dans la classification des tumeurs.

Marchand, Léopold, Amann considèrent l'endothéliome comme un sarcome.

Klaatsch et d'autres, comme un carcinome.

Pick, conciliateur, propose le nom de lymphangiocarcinosarcome ! et rejette toute classification histogénétique.

Hansemann propose de les classer, selon leur aspect en :

Sarcoma endothéliale .

Carcinoma endothéliale ;

Carcinoma sarcomatodes endothéliale ;

Tumeurs endothéliales avec développement spécifique du stroma.

Brouha se base sur la spécificité des feuillets, mise en doute par Klaatsch, mais prouvée par Van Beneden, et sur l'étude de l'anatomie comparée et de l'embryologie, pour affirmer une distinction spécifique entre l'épithéliome et l'endothéliome.

Il les classe en :

A. Mésenchymatiques : lympathiques ;
périthéliomes ;

B. Vasculaires (d'existence douteuse).

Enfin Wendeler fait naître l'endothéliome aux dépens du follicule, dont il admet l'origine conjonctive !

En France les traités classiques d'histologie pathologique, avec Cornil, Letulle, etc., semblent mettre en doute l'existence de l'endothéliome vasculaire, ils se basent sur la facilité avec laquelle la cellule endothéliale réagit à l'irritation causée par les proliférations néoplasiques, en prenant la forme même de la cellule néoplasique.

Massabuau qui compare les caractères de quelques-unes des tumeurs qu'il décrit avec ceux qu'on attribue à l'endothéliome, met en lumière les faits suivants :

Dans une de ses observations on voit des cellules fusiformes, qui entourent les vaisseaux, augmenter de volume, et entrer en continuité avec celle de l'alvéole.

Or, dans ce cas, on trouve dans certaines parties de la préparation des alvéoles de structure indiscutablement épithéliales.

Il s'appuie sur l'autorité de Letulle (*Traité d'anatomie pathologique*), pour montrer la fréquence des néoformations conjonctives dans les tumeurs épithéliales.

Dans trois observations (dont une est due à Pick), il a trouvé le groupement cellulaire décrit par Herz. Comme Glockner dans un cas semblable, il n'a pu trouver de rapport entre ces formations et les endothéliums lympathiques : les tumeurs où ils les ont rencontrées étaient évidemment des carcinomes.

Les lacunes délimitées par une assise simple de cellules plates, cubiques, ou néoplasiques, qu'on voit augmenter de volume, puis proliférer, de telle sorte que le revêtement épithélial se stratifie, jusqu'à les transformer en un véritable alvéole, ces lacunes modifiées ne semblent pas plus caractéristiques, c'est cependant sur leur présence que Barbour : Brückner, et tant d'autres se basent pour porter le diagnostic d'épidothéliome.

Il se peut, dit Massabuau, qu'une cellule épithéliale vienne dans la cavité du vaisseau lympathique irriter l'endothélium dont les éléments cellulaires se gonflent, puis entrent en prolifération.

A ces causes d'erreur, nous en ajouterons encore d'autres, qui nous semblent devoir rendre encore plus prudent l'observateur en présence de ces tumeurs.

Dans une de nos observotions personnelles, où il s'agit d'un carcinome alvéolaire absolument typique, nous avons signalé (Obs. LXVII), en un point de la préparation, un vaisseau qui présente une particularité intéressante. En un point de la périphérie on voit venir faire saillie dans la lumière du vaisseau, un bourgeon formé de cellules carci-

nomateuses absolument semblables à celles qui remplissent les alvéoles cancéreux ; or, la surface de ce bourgeon est revêtue, partout, par l'endothelium vasculaire qui bombe et tend à oblitérer le vaisseau.

Que cet amas néoplasique continue à croître et cette barrière endothéliale, si fragile, dont les minces cellules sont directement en contact avec les éléments carcinomateux pourra se rompre, et on aura alors devant les yeux une de ces formations si minutieusement décrites par les observateurs : d'un côté l'endothelium vasculaire sera intact, de l'autre il sera remplacé par des cellules néoplasiques qui feront saillie dans la lumière vasculaire. Que les cellules endothéliales les plus proches de l'amas cancéreux soient hypertrophiées par ce voisinage irritant, et on pourra décrire des formes de transition entre les cellules endothéliales et les cellules « épithélioïdes » de l'endothéliome. Nous n'insisterons pas sur les doutes que peuvent faire naître la présence dans ces tumeurs des productions pseudo-glandulaires signalées par beaucoup d'observateurs. Si on veut bien parcourir les observations de carcinome que nous avons jointes à ce travail, on verra qu'il est beaucoup de tumeur d'origine évidemment épithéliale, où de pareilles formations se rencontrent ; nous devons même dire que leur interprétation est extrêmement variable, elles sont considérées comme des adénomes nés de l'épithélium de surface comme des follicules de nouvelle formation, des pseudo follicules, des tubes de Wolff dégénérés, etc.

Enfin, avec Glockner, nous insisterons sur la nécessité, avant de porter le diagnostic d'endothéliome de l'ovaire.

de rechercher minutieusement s'il n'existe pas de néoplasme primitif de tout autre organe.

On conçoit en effet que, si de l'aveu de tous les observateurs, il est extrêmement difficile de distinguer une tumeur endothéliale d'une néoformation épithéliale ou conjonctive, les difficultés doivent être encore plus grandes lorsqu'il s'agit de faire le diagnostic entre une tumeur née de l'endothélium même et une néoplasie secondaire, née, si on peut dire, sur cet endothélium aux dépens d'éléments hétérogènes apportés par le sang et surtout par la lymphe.

On voit par ce rapide exposé que la question de l'endothéliome est loin d'être claire et loin d'être résolue.

Il est à peu près certain que beaucoup de tumeurs décrites sous le nom d'endothéliomes sont des carcinomes ou des tumeurs secondaires, mais il est certain aussi qu'on ne peut nier de parti pris l'existence de l'endothéliome : on ne conçoit pas pourquoi le tissu endothélial, seul entre tous aurait le privilège de ne jamais donner naissance au cancer, et si presque toutes les observations laissent place au doute, il est évident que certaines d'entre elles (celle de Brückner entre autres), semblent assez concluantes pour qu'on doive incliner à penser qu'elles se rapportent véritablement à des tumeurs nées aux dépens d'endothéliums vasculaires.

CHAPITRE V

TRAITEMENT

Personne aujourd'hui, croyons-nous, n'est plus de l'avis de Schröder qui conseillait l'abstention dans le cancer de l'ovaire, en se basant sur les dangers de l'opération et le petit nombre de chances de guérison.

Soit que l'on ait affaire à une tumeur d'emblée maligne, soit qu'il s'agisse d'une tumeur bénigne qui présente quelques signes de dégénérescence, il faut opérer et opérer vite : cela paraît indiscutable.

Si on laisse la tumeur évoluer, les chances de guérison sont nulles : la cachexie, la généralisation feront leur œuvre en un temps plus ou moins long, mais elles mèneront fatalement la malade à la mort.

Généralement la durée de cette évolution est assez courte, du moins si on la fait débuter au moment de l'apparition des premiers symptômes signalés par les malades.

Or, en pratique, c'est sur cette durée clinique qu'il faut se baser.

Nous avons recherché, parmi les observations que nous avons rassemblées, celles qui mentionnaient la durée de la maladie, et qui s'appliquaient à des malades n'ayant pas subi d'opération.

Nous n'avons pu trouver que dix-sept de ces cas où l'on put connaître la date du début et celle de la mort. Nous en avons éliminé quatre, une parce qu'il s'agissait d'une tumeur ayant évolué, semble-t-il en un mois chez une aliénée, et dont la date de début (nous voulons toujours parler du début symptomatique) ne nous semblait pas suffisamment établie, et trois parce qu'il s'agissait évidemment de fibromes ayant subi une dégénérescence sarcomateuse, (7 ans, 9 ans et 10 ans de durée). Il nous restait treize observations dont nous pouvions faire état : les durées extrêmes de l'évolution étaient de 3 et 24 mois.

La moyenne est de un peu plus de 11 mois.

Nous regrettons que notre statistique ne puisse porter sur un plus grand nombre de cas, mais les observations de malades n'ayant pas subi d'opération sont rares, et, en général, de date ancienne.

Quoi qu'il en soit il nous paraît donc possible de dire que la durée moyenne de l'évolution clinique du cancer de l'ovaire abandonné à lui-même peut être évaluée à un an.

Estor et Puech ont publié sous le titre : *Traitement du cancer de l'ovaire* dans la *Revue de gynécologie* (1900) un ensemble fort intéressant de statistiques ; nous ne pouvons mieux faire que de les résumer ici.

Sur 372 observations d'opérations pour cancer de l'ovaire, recueillies par les auteurs, 201 étaient publiées sans examen histologique, 171 seulement étaient accompagnées de cet examen.

Elles comportaient 265 guérisons et 107 morts opératoires, réparties de la façon suivante :

Avant 1881 : 57 cas, 30 morts, soit une mortalité opératoire de 52 p. 100.

De 1881 à 1890, 183 cas, 49 morts, soit une mortalité opératoire de 26 p. 100.

De 1891 à 1900, 132 cas, 28 morts, soit une mortalité opératoire de 21 p. 100.

Sur ces 372 cas, 261 observatons renseignent sur la présence des adhérences :

Dans 186 cas, il y avait des adhérences : 64 morts soit 34 p. 100.

Dans 75 cas, il n'y en avait pas : 8 morts soit 10 p. 100.

Il est donc évident que l'opération tardive est beaucoup plus dangereuse que l'opération précoce ; il est certain, en effet, que plus on attendra, plus on aura de chance de voir la tumeur contracter des adhérences avec les organes voisins.

L'âge ne semble pas avoir d'influence sur le résultat opératoire.

Sur les 265 guérisons, 176 observations mentionnent les résultats éloignés : elles comportent 104 récidives, soit 59 p. 100.

Sur ces récidives : 49 se sont produites avant 3 mois.
36 — de trois mois à 1 an.
— : 11 se sont produites de 1 à 3 ans.
4 — après plus de 3 ans.
— : 4 se sont produites sans date spécifiée.

Les cas non récidivés ont été suivis :

moins de 3 mois....	6
de 3 à 12 mois.....	22
de 1 à 3 ans.....	16
plus de 3 ans.....	28

Ce qui donne en tout 15 p. 100 de survie sans récidive dans les trois ans qui suivent l'opération.

Par des statistiques analogues, Estor et Puech prouvent que le carcinome récidive plus souvent et plus tôt que le sarcome.

D'autre part les récidives rapides, c'est-à-dire en moins d'un an, se voient quand il s'agit de carcinome opéré moins de trois mois après l'apparition des premiers symptômes, dans 20 p. 100 des cas. Lorsque l'intervention a été pratiquée de 3 à 6 mois après cette époque ce chiffre atteint 30 p. 100 et enfin 54 p. 100 quand il s'est écoulé de 6 à 12 mois.

La nécessité de l'opération précoce apparaît de façon encore plus frappante, et si les chiffres n'ont pas donné le même résultat en ce qui regarde le sarcome, c'est certainement à cause de la gravité exceptionnelle des tumeurs qui font l'objet de cette statistique (100 p. 100 de récidives en moins d'un an pour les sarcomes opérés de 6 à 12 mois après l'apparition des premiers signes).

Si nous faisons le même calcul sur les 74 cas de notre statistique qui mentionnent le sort des malades après opération, nous obtenons les résultats suivants :

Mortalité opératoire : 17 p. 100.

Malades non suivies : 33 p. 100.

Récidives rapides (moins d'un an après l'intervention) : 33 p. 100.

Récidives après 3 ans : 4 p. 100.

Malades revues guéries de 1 à 3 ans après l'opération, puis perdues de vue : 4 p. 100.

Guérisons constatées de 3 à 18 ans après l'opération : 9 p. 100.

Sur 100 malades opérées, on ne pourrait donc constater qu'environ 17 cas où la survie atteint 3 ans, et 9 dont la guérison définitive semble assurée.

Mais notre statistique comprend des opérations qui datent de 1868, et il est certain, comme le montrent les chiffres cités par Estor et Puech que la mortalité opératoire a diminué beaucoup depuis ce temps.

Nous regrettons vivement que ces auteurs n'aient pas spécifié la nature des interventions pratiquées sur les malades qui fait l'objet de leur statistique. Nous croyons, en effet, qu'il y a intérêt majeur à rechercher quels sont les résultats comparés de l'ovariotomie et de l'hystérectomie dans le traitement du cancer de l'ovaire.

La preuve même s'en trouve dans les chiffres que nous a fournis cette recherche.

Sur nos 74 opérations, nous relevons 17 hystérectomies et 57 ovariotomies ou interventions curatives dont la nature n'est pas spécifiée exactement dans l'observation.

Sur les 57 ovariotomies, on relève 12 morts opératoires, 19 morts par récidive rapide (moins d'un an), 1 récidive après 3 ans, 6 guérisons constatées de 1 à 18 ans après l'opération (dont 4 après 3 ans) ; 19 malades ont été perdues de vue.

Sur les 17 hystéroctomies (dont une opération de Porro), nous comptons : 1 mort opératoire, 5 morts par récidive, sans date spécifiée, 2 morts par récidive au bout de 3 ans, 3 guérisons constatées de 3 à 7 ans après l'opération, 5 malades n'ont pu être suivies.

Soit :

	Ovariotomie	Hystérectomie
Morts opératoires	21 p. 100	6 p. 100
Récidives rapides	33 —	29 —
Récidives après 3 ans	2 —	11 —
Guérisons constatées après 1 an	3 —	6 —
Guérisons constatées après 3 ans	7 —	18 —
Perdues de vue	33 —	29 —

Il ressort de ces chiffres que, sur 100 malades ovariotomisées, 9 seulement sont encore vivantes 3 ans après, et 7 sont revues après 3 ans, tandis que sur 100 hystérectomisées, 29 vivent encore au moins 3 ans, et 18 plus de 3 ans.

Des faits assez nombreux viennent expliquer cette différence :

Stone, à propos d'une malade qui portait, avec une tumeur maligne de l'ovaire droit un néoplasme de même nature de la corne utérine gauche, cite les 14 cas observés par Littauer, où des cancers de l'utérus coexistaient avec des cancers ovariens. Il y a là plus qu'une coïncidence, et ce qui le prouve, c'est que sur ces 14 cancers utérins, il y avait 12 cancers du corps.

On peut encore relever deux cas analogues dans le *New-York medical Journal* de 1895.

Dans deux cas de Lockyer, l'utérus ou la trompe, macroscopiquement sains étaient infiltrés par le néoplasme : l'examen microscopique l'a prouvé.

Nous rappellerons enfin que d'après la théorie de Tusini, on a pu voir des néoplasmes se développer dans le tractus génital, aux dépens de débris embryonnaires analogues à ceux qui auraient donné naissance aux cancers ovariens.

De tout cela, nous croyons qu'il faut conclure que la CASTRATION UTÉRO-OVARIENNE EST LE TRAITEMENT DE CHOIX DES CANCERS DE L'OVAIRE.

Quels sont les arguments qu'on peut opposer à cette affirmation : nous n'en voyons que deux auxquels nous croyons facile de répondre :

1° La gravité plus grande de l'hystérectomie : mais dans notre statistique nous comptons douze morts après ovariotomie et une seule après l'hystérectomie, encore se produisit-elle vingt-sept jours après l'intervention. Et tous les décès consécutifs à l'ovariotomie ne se rapportent pas à des observations de date ancienne : nous en comptons quatre entre 1900 et 1905.

« La castration utérine complémentaire de l'ovariectomie est parfaitement bénigne et parfaitement légitime », disent Quénu et Longuet en 1900 (*Revue de Chirurgie*) et nous croyons que tout le monde est aujourd'hui de leur avis. Aussi sommes-nous étonnés de trouver dans les conclusions de ces auteurs que l'hystérectomie est contre-indiquée « lorsqu'avec une lésion bilatérale des annexes,

l'utérus est sain et la confection des pédicules facile » ; ceci ne doit pas s'appliquer aux tumeurs malignes des ovaires.

Lorsque l'utérus est macroscopiquement sain à l'extérieur, il peut cependant être déjà infiltré (Lockyer, etc.), sa cavité peut même contenir un néoplasme à ses premiers stades de développement.

2° Le fait même de la castration chez une femme jeune — A cela nous répondrons que cette castration est inévitable. — L'ovariotomie, dans tous les cas de cancers ovariens doit être bilatérale : nous avons vu combien il était fréquent de voir la dégénérescence néoplasique frapper les deux ovaires ; et nous avons dit que le plus souvent, pour ne pas dire toujours, le cancer d'un des ovaires était de date plus récente que l'autre.

De plus, dans beaucoup de cas où le diagnostic de cancer unilatéral a été porté, le chirurgien a constaté que l'organe symétrique était « un peu gros », enfin des glandes normales à l'œil nu ont montré au microscope un début de dégénérescence qui parfois a pu donner des renseignements sur l'histogenèse des néoplasmes de l'autre ovaire.

L'obligation de castrer les femmes, même jeunes, qui présentent un cancer de l'ovaire, déjà affirmée par Ladouce, est donc bien établie ; et elle nous paraît aussi impérieuse que celle du curage de la région axillaire dans le cancer du sein, qu'aucun chirurgien n'hésite à pratiquer même si la palpation n'a pas décélé la présence de ganglions indurés.

Par conséquent, l'hystérectomie, qui n'entraîne pas de conséquences plus graves que l'ovariotomie double, ni au point de vue physiologique, ni au point de vue de la gra-

vité de l'acte opératoire, mais qui, par contre donne des chances de guérison, de survie prolongée et même des chances de guérison beaucoup plus nombreuses, devra être pratiquée aussi tôt que possible dans tous les cas de tumeurs malignes de l'ovaire.

OBSERVATIONS

La plupart sont très résumées. Nous avons donné en entier celles qui nous paraissaient avoir un intéret particulier.

Sarcomes de l'Ovaire.

Observation I

Clémens. (*Deutsche Klinik*, 1853.)

Sarcome médullaire de l'ovaire gauche.

Poids 88 livres, ♀ 42 ans, tumeur depuis 10 ans, douleurs incessantes, règles irrégulières. Ponction. Mort 6 semaines après. Autopsie : Sarcome médullaire de l'ovaire gauche.

Observation II

Stilling. (*Deutsche Klinik*, 1868.)

Sarcome de l'ovaire droit. Ovariotomie. Tétanos. Mort.

♀ 36 ans, 5 enfants. Douleur, puis tumeur grossissant considérablement en 9 mois. Ascite. Autopsie : fibro-sarcome.

Observation III

Lehman. (*Neders Tijdsch. Gemes kowù*, 1869)

Sarcome de l'ovaire droit avec généralisation.

29 ans, accouchement onze mois avant. Depuis tumeur à accroissement rapide. Etat général mauvais. Constipation. Cachexie. Mort en un an. Autopsie : sarcome de l'ovaire droit. Généralisation : foie, poumon, ganglions.

Observation IV

Wernick. (*Beitrag. z. Geb und Gyn.*, 1872.)

Sarcome médullaire de l'ovaire droit, grossesse.

20 ans, mal réglée, accouchée en 1869, Dix-huit mois avant on avait constaté la présence d'une tumeur. Douleurs violentes quinze jours après les couches. Cachexie. Mort trois semaines après l'accouchement.

Autopsie : Sarcome médullaire de l'ovaire droit. Adhérences à l'intestin. Pas de généralisation. Capsule épaisse, peu de stroma. Contenu mou.

Observation V

Ziembicki. (Soc. anat. 1874.)

22 ans, nullipare. Observation d'un *fibro-sarcome*, avec prédominance d'éléments fibreux (Malassez), amenant la mort par ascite et cachexie.

Observation VI

Olshausen. (*Billroth Handb. des Frauen Krankheiten*, 1876.)

27 ans, troubles menstruels (retards), tumeur. Laparotomie kyste de l'ovaire d'un côté, sarcome de l'autre. Guérison, se maintenait six mois après.

Tumeur contenant deux kystes. Sarcome à cellules fusiformes avec quelques cellules rondes.

Observation VII

Assaky. (Soc. anat. 1879.)

Sarcome de l'ovaire droit.

22 ans, développement du ventre depuis huit mois, amaigrissement, pâleur. Pas d'ascite. Pleurésie droite et un peu à gauche. Mort dans le marasme.

Autopsie : ovaire gauche normal, l'autre transformé en une volumineuse tumeur, encapsulée, le grand épiploon est farci de masses néoplasiques irrégulières, plus ou moins ramolies. On ne trouve pas de kystes dans cette tumeur

Coupe d'un gris rosé, parsemée de points rouges de différentes dimensions qui laissent sourdre par pression une goutte de sang. Le râclage donne un suc laiteux. Au microscope on voit que le néoplasme est essentiellement constitué de cellules accolées les unes aux autres ; de place en place on trouve des coupes de vaisseaux à parois embryonnaires, sans gaines conjonctives. Les cellules arrondies, granuleuses, toutes à peu près de même volume, sont munies d'un gros noyau souvent caché par les granulations graisseuses qu'elles contiennent. L'acide acétique le dessine nettement en même temps qu'il gonfle la cellule, et lui donne une forme parfaitement ronde.

Observation VIII

Nicaise (Société de Chirurgie, 1881) présente un *fibro-sarcome* avec prédominance des éléments fibreux qui s'était d'abord manifesté par l'accroissement du volume du ventre et la gêne apportée par cette augmentation de volume, puis plus tard étaient apparues des douleurs très violentes en même temps que l'état général s'était gravement altéré.
Autopsie : Fibro-sarcome avec prédominance de l'élément fibreux.

Observations IX et X

Lang. (*Inaug. Dissert. München*, 1884 et *Arch. tocol.* 1885.)
Deux cas de sarcome de l'ovaire.

27 ans 0 pare, deux tumeurs circonscrites dans la région iliaque droite atteignant le foie. Mort après une ponction. Autopsie : sarcome primaire de l'ovaire à cellules rondes avec métastase dans le foie et les ganglions péritonéaux.

52 ans, nullipare : sarcome primaire de l'ovaire droit avec métastases secondaires du péritoine.

Observation XI

Polaillon (*Ann. de gyn. et obst.*, 1885) publie une observation d'ovariotomie pour *sarcome de l'ovaire*, sans détail histo-

logique. Femme de 48 ans, sans enfants. La tumeur ne s'était manifestée que par l'accroissement du volume du ventre et par des métrorragies.

Observation XII

D.-T. Nelson (Soc. gyn., Chicago, 1887).

Fibro-sarcome à pédicule tordu.

Femme de 39 ans ayant eu neuf enfants. Après le dernier, il y a sept ans, aménorrhée qui dure quatre ans. Depuis trois ans, hémorragies. Il y a un an, écoulement liquide par l'anus. Perte de sang par le rectum. Depuis trois ans l'abdomen commence à grossir.

Peu de renseignements sur l'autopsie.

Observation XIII

Ladouce (*Thèse*, Paris).

Sarcome double.

42 ans, réglée à 14 ans, régulièrement sauf quelques retards ; trois accouchements. Tumeur constatée il y a deux mois dans l'hypochondre droit. Ascite se renouvelant après ponction. Pas d'œdème, constipation. Examen le 24 novembre. Amaigrissement. Etat général bon. Ascite. Tumeur ballotante. Le 11 décembre on constate épanchement pleural. Diarrhée séreuse, émaciation. Opération le 19 décembre. Tumeur blanchâtre mamelonnée dans la fosse iliaque droite, faiblement adhérente aux parois. Pédiculisation. L'ovaire gauche, augmenté de volume, est enlevé avec un kyste du ligament large, gros comme une noix. Quelques noyaux péritonéaux, ràclage, lavage du péritoine. Sortie en février 1890, guérie, sans ascite. Revient en avril présentant une récidive dans l'hypochondre droit. Intervention ajournée.

Examen de la pièce : 3.450 grammes, globuleuse, vasculaire, très friable. Deux kystes centraux.

Histologie : Sarcome encéphaloïde globo-cellulaire.

(Sabrazès. *Bull. Soc. d'Anest.* de Bordeaux. 1890.)

Observation XIV

Braquehaye (*Journal de Méd.*, Bordeaux, 1890, p. 458).

Sarcome des deux ovaires.

35 ans, mariée à 18 ans, fausse couche à 19 ans. Tumeur aperçue il y a deux ans. Ponction en mars 1889. Issue de 14 litres de liquide citrin. Reproduction. Ponction le 16 juillet. 12.600 grammes de liquide transparent mais foncé. Etat général médiocre, pas de cachexie. Laparotomie exploratrice : ovaire gauche volumineux, inclus dans le ligament large, plongeant dans le cul-de-sac postérieur, noyaux secondaires dans le péritoine. La laparotomie reste exploratrice.

Examen par Princeteau d'une des nodosités secondaires : sarcome encéphaloïde. Mort subite, 15 jours après.

Autopsie : noyaux dans le rein droit et l'ovaire droit.

Observation XV

Pepin (*Journal de Médecine de Bordeaux*, 21 juin 1891).

Sarcome encéphaloïde latéral de l'ovaire.

19 ans, réglée à 16 ans, toujours pâle, leucorrhée.

Douleurs menstruelles. Depuis quatre mois aménorrhée.

Augmentation du ventre. Douleurs. Cachexie commençante. Tumeur solide, lisse, volumineuse. Accroissement très rapide, progrès de la cachexie. Apparition d'ascite. Durée totale : quatre mois. Mort par péritonite suraiguë avec tableau de perforation intestinale. Autopsie : Vaste tumeur englobant l'intestin, épiploon, mésentère. Au-dessous, deux ovaires gros comme tête de fœtus, *sans adhérences*, *trompes saines*, long pédicule.

Pas de généralisation.

Examen histologique : Amas de cellules embryonnaires présentant de nombreux vaisseaux sans paroi propre. Sarcome encéphaloïde pur. Pas trace de tissu ovarien.

Observation XVI

Fabris (*Gaz. d'Osp.*, Napoli, 1891).

Lymphosarcome de l'ovaire.

Femme de 42 ans. Au point de vue clinique, le néoplasme s'était traduit par l'aménorrhée, l'augmentation de volume du ventre, la douleur et la cachexie.

Le tissu du néoplasme, coloré par le mélange de Biondi (orange, fuchsine, vert de méthyle), est formé de cellules rondes, incluses dans un reticulum conjonctif très fin, parsemé de quelques cellules conjonctives avec des capillaires contenant des globules sanguins.

Les cellules qu'un premier examen semblait avoir montrées toutes semblables, peuvent, par un examen plus attentif, être groupées en trois catégories :

1° Cellules à gros noyau rond, coloré en bleu, avec un protoplasme relativement peu abondant, coloré en rose. Ces éléments forment la plus grande partie du néoplasme ;

2° Cellules grandes, presque gigantesques par rapport aux premières, avec un protoplasme abondant, rose intense, et un ou plusieurs noyaux colorés en bleu ;

3° Cellules à très petit noyau (un tiers de celui des premières) coloré en vert, le protoplasma étant coloré en rose. Ces cellules sont rares.

Nombreuses cellules en karyokinèse.

Observation XVII

Krug (*Amer Journ. of. Obst.*, 1891).

Sarcome double de l'ovaire chez un pseudo-hermaphrodite.

Pseudo-hermaphrodite mâle de 19 ans. Aspect masculin. Pseudo-pénis imperforé, vagin très rudimentaire. Le toucher permet de sentir un utérus et la tumeur.

Celle-ci, considérable, distend l'abdomen.

Intelligence très au-dessous de la moyenne.

Etat général mauvais : œdème des jambes, souffle cardiaque à la pointe, bronchite diffuse.

Cependant, comme l'état s'aggrave, on intervient. Tumeurs des deux ovaires. Ascite abondante. Tumeurs à adhérences multiples pariétales et instestinales. Elles sont rompues avec de grandes difficultés. La portion inférieure de la tumeur droite a dédoublé le ligament large. Ablation des deux tumeurs, en respectant l'utérus. Drainage. Mort par pneumonie double dix jours après l'intervention.

Histologie.

Les tumeurs ovariennes sont du type complexe, — par endroits elles ont l'aspect de sarcome à cellules rondes, avec cellules modérément grandes, peu de tissu interstitiel et capillaires énormément dilatés, — en d'autres endroits le tissu sarcomateux semble borné aux confins immédiats des vaisseaux sanguins.

Autour des parois énormément hypertrophiées des vaisseaux dilatés. on voit un anneau presque circulaire de tissu sarcomateux. Ces points sont séparés de formations identiques par de larges bandes de tissu conjonctif, avec des dégénérescences myxomateuses, chondroïdes, ostéoïdes. On voit aussi de simples dépôts calcaires.

Observation XVIII

(Service Pinard, clinique Bandelocque, 1891).

Sarcome de l'ovaire droit.

Femme de 24 ans, accouchée il y a cinq ans à terme d'un enfant mort, entrée au service Pinard le 16 février 1891. Les dernières règles sont du 27 septembre 1890.

On constate de l'anasarque, de l'ascite, une hernie ombilicale, les urines sont albumineuses.

Diagnostic : Grossesse avec hydramnios et tumeur juxta-utérine.

Travail le 18 juin. On pratique l'opération de Porro. Guérison.

Diagnostic histologique : Sarcome de l'ovaire droit.

On a revu depuis la mère et l'enfant en bonne sante.

Observation XIX

Thierry (1897, *in Thèse* Dubois).

Fibro-sarcome des deux ovaires simulant une grossesee.

Femme de 30 ans admise dans service d'accouchement, d'urgence pour grossesse géméllaire avec état général grave, 30 décembre 1897. Dernièresrègles le 3 mars 18 97. Toujours réglée régulièrement sauf pendant sa grossesse. Le 1er et le 2 avril deux chutes : d'abord d'une échelle, puis vingt-trois marches d'escalier.

Douleurs vives, ecchymoses.

Depuis, la malade souffre et son abdomen grossit. Pas de modifications digestives, ni des seins, ni du système nerveux. Juillet. Elle consulte un médecin qui conclut à la grossesse.

Octobre. La fièvre apparaît, avec nausées, vomissements, sueurs, œdème des membres inférieurs. L'état général s'aggrave jusqu'en décembre.

Examen : faciès amaigri, pâle, sans coloration jaune paille, seins peu développés, sans aréole foncée, ni tubérosités, ni sécrétion. Abdomen distendu en tous sens. Peau tendue ; au-dessous on sent une masse dure, irrégulière, bosselée. Une masse arrondie simule la tête dans la fosse iliaque gauche. Le siège et les petits membres sont aussi simulés par d'autres parties de la tumeur, dont une partie dans la région ombilicale est mobilisable.

La tumeur est très fixe dans les fosses iliaques et le bassin. La sonorité est limitée à l'épigastre. Au-dessous, fluctuation. Aucun bruit fœtal, pas de souffle.

Le toucher montre que l'excavation est en grande partie remplie par la tumeur, régulière, lisse, immobile. Le col est

très haut et un peu à droite, il semble bien indépendant de la tumeur.

Le toucher rectal permet d'affirmer l'indépendance de la tumeur avec les os du petit bassin.

Etat général mauvais : Orthopnée, râles aux bases, intolérance gastrique, vomissements fréquents, pas d'albuminurie.

Ponction le 25 décembre. 2 litres de liquide filant, citrin. La température oscille de 38°5 à 37°5.

Seconde ponction le 30 décembre. Mort le 6 janvier.

Autopsie : Du bassin émerge une masse volumineuse, blanc jaunâtre, lisse, les contours supérieurs sont bosselés, adhèrent entièrement à l'épiploon. Cette masse est en réalité composée de deux tumeurs simplement juxtaposées, se rejoignant sans adhérer, et adossées l'une à l'autre, un peu à droite de la ligne médiane.

Les trompes, indurées et infiltrées, sont appliquées sur la partie antérieure et inférieure des tumeurs. Celles-ci tiennent la place des ovaires.

Le péritoine est injecté et les anses intestinales qui sont au contact de la tumeur offrent une teinte ecchymotique. Les ganglions prévertébraux, tous volumineux, ont des dimensions qui varient du volume d'un pois à celui d'un marron. A la coupe leur aspect est identique à celui des tumeurs principales.

Il n'y a donc, si l'on en excepte toutefois les ganglions vertébraux, aucune trace de généralisation aux organes voisins.

Examen macroscopique : La plus volumineuse de ces tumeurs remplit la fosse iliaque gauche, qu'elle déborde même sur une large étendue. Elle est lobulée sur son bord libre et en rapport avec l'intestin.

En bas elle forme un prolongement en forme de cône dans le cul-de-sac utéro-rectal et envahit le petit bassin dans toute sa hauteur. Son poids est de 4 kgr 900 ; à la coupe elle présente

dans sa partie centrale une cavité kystique, pouvant contenir 500 grammes environ d'un liquide clair et visqueux.

La seconde tumeur, plus petite, occupe la fosse iliaque et le flanc droit ; elle est plus régulièrnment arrondie et présente des bosselures moins accusées. Elle pèse 1 kgr. 400 et n'offre aucune cavité kystique.

Examen microscopique (docteur Mercier) :

La tumeur présente une coloration rose pâle uniforme. Elle est formée de tissu consistant, mais, à la coupe, le scapel rencontre de cavités kystiques qui laissent échapper un liquide citrin et visqueux assez abondant. L'examen de ce liquide n'a pu être pratiqué.

Deux fragments sont prélevés, l'un sur la paroi d'un des kystes, au centre de la tumeur, l'autre au milieu du tissu le plus dense. Ces fragments, conservés dans l'alcool à 60°, ont été inclus à la paraffine, après durcissement. La coloration a été obtenue à l'aide d'hématoxyline et éosine.

Un premier examen, fait à un faible grossissement, montre sur les deux fragments, mais très inégalement réparties, des pertes de substance qui paraissent être de petits kystes en voie d'évolution.

A leur périphérie, la substance constitutive de la tumeur s'est condensée et les noyaux allongés, colorés en violet y sont particulièrements abondants.

A un fort grossissement la tumeur apparaît constituée par deux sortes de tissus :

a) A quelque distance des kystes et en des points où les noyaux sont fort rares, on distingue nettement des faisceaux de fibrilles flexueuses, groupées sous forme de tourbillons irréguliers. Il s'agit évidemment là de tissu fibromateux adulte.

b) Au niveau des kystes on remarque que ces derniers n'ont pas de paroi propre ; ils sont délimités par le tassement des cellules à leur périphérie. Quelques-unes de ces cellules se sont mêmes détachées et leur forme irrègulière permet de supposer qu'elles sont en voie de désagrégation.

L'hématéine a coloré en ce point d'abondants noyaux allongés et les cellules qui les entourent tendent à se placer parallèlement à la paroi des kystes, sans cependant qu'il y ait disposition absolument systématique : l'examen de la pièce montre, en effet, de nombreuses cellules coupées sous des incidences diverses. Ces cellules, nucléées ne sont pas toutes fusiformes et quelques-unes, plus petites, affectent la forme arrondie. Elles sont enfin tassées les unes contre les autres et la substance unissante est fort peu abondante.

En résumé, la tumeur paraît constituée par la fusion interne de tissu fibromateux et du sarcome kystique.

Observation XX

(Clinical Society Transactions, 1888, cité par Croom.)

Sarcome de l'ovaire. Développement sexuel prématuré.

Enfant de 7 ans. Avait eu une hémorragie vaginale qui récidive lors de son entrée à l'hôpital. Les seins étaient de la taille d'une orange, le mont de Vénus anormalement développé et couvert de poils de 3 centimètres de long.

Tumeur de l'ovaire droit, qui fut enlevée. Guérison. Avant le départ de l'hôpital, les pertes vaginales disparurent, l'hypertrophie mammaire persistait.

Observation XXI

Croom (*Edimb. méd. journ.*, 1893).

Sarcome de l'ovaire. Développement sexuel prématuré.

Enfant de 7 ans, souffrant d'une grosse tumeur abdominale; rien de particulier avant mars de cette année (1892). A ce moment elle fut violée plusieurs fois par un jeune garçon. Immédiatement après elle eut une perte abondante qui continua presque sans interruption jusqu'à son admission en novembre, c'est-à-dire pendant sept mois.

Peu après le viol, son abdomen commença à croître : il avait la taille, à son entrée, d'une grossesse de sept mois.

La première impression, à son entrée et malgré l'âge, fut

celle d'une grossesse, d'autant plus que les seins étaient très développés, qu'il y avait une ligne brune marquée depuis le pubis jusqu'à l'ombilic. qu'il y avait des poils abondants sur le pubis et les grandes levres, et qu'un souffle pouvait être perçu des deux côtés de la tumeur.

La tumeur était facilement mobilisable, dure, mais ne semblait avoir aucune connexion avec le pelvis. Cette absence de connexion pelvienne, la dureté absolue de la tumeur firent écarter le diagnostic de grossesse.

Sous le chloroforme le toucher vaginal montra l'hymen épais, mais ayant cédé, les parois vaginales lisses, le col augmenté de volume, très mou et un peu entr'ouvert. Une sonde introduite dans l'utérus montra qu'il était augmenté de volume, près de 8 centimètres. Ces manœuvres causent une hémorragie.

Un examen minutieux montra que la tumeur était indépendante de l'utérus. Cependant on fit la mensuration du bassin. Il est à noter que les poils pubiens, l'hémorragie utérine la tumeur abdominale, la ligne brune n'ont apparu qu'après le viol.

D'autre part, le développement exagéré des seins à la naissance avait fait craindre l'existence d'abcès.

L'enfant semblait donc avoir une tendance à la précocité sexuelle qui ne demandait que la stimulation des actes sexuels plusieurs fois répétés pour amener le developpement de l'utérus et des ovaires.

Le développement intellectuel était plutôt au-dessous de la moyenne.

Opération le 25 novembre. Un peu d'ascite. Pas d'adhérences. La tumeur amenée en dehors de l'abdomen est pédiculisée sur le côté gauche du bassin. Elle est enlevée. La trompe est grosse et tortueuse.

L'ovaire, du côté opposé est petit et mal développé. La trompe est hypertrophiée. L'utérus est gros.

Guérison.

La tumeur, solide, contient des kystes à contenu gélatineux.

Examen histologique : Sarcome à cellules rondes, avec dégénérescence mucoïde.

Le 11 juillet 1893, la malade est de nouveau examinée sous chloroforme :

Le contour des seins est beaucoup moins distinct, l'aréole a pâli, la ligne brune est moins nette, mais les poils du pubis ont plutôt augmenté.

Les petites lèvres, autrefois grandes et foncées, ont repris l'aspect normal et sont moins tombantes. La muqueuse du vagin, autrefois foncée, a repris aussi l'aspect normal.

Le col a repris sa dimension infantile, il est refermé. La sonde ne pénètre plus que de 3 centimètres et il n'y a plus eu d'hémorragie vaginale.

Observation XXII

Brindel (*Gaz. méd.*, 1894).

Sarcome des deux ovaires.

Femme de 33 ans, tertipare, dernière grossesse remontant à huit ans. Douleurs. Aménorrhée. L'abdomen commence à grossir depuis quelques mois. En même temps la malade maigrit et s'affaiblit. Dans les derniers mois, métrorragies.

Autopsie : sarcome des deux ovaires.

Observation XXIII

Tausini (*Riforma médica*, 1894, X, 1, p. 75).

Fibro-sarcome de l'ovaire droit.

Femme de 40 ans, ayant eu cinq enfants et une fausse couche de six mois. Depuis huit ans, c'est-à-dire quelques mois après sa fausse couche, la malade ressent des douleurs dans la fosse iliaque droite. La menstruation a cessé il y a quatre ans. Depuis, les pertes de sang sont continuelles mais légères.

Laparotomie. Volumineux fibro-sarcome de l'ovaire droit et kyste hydatique péritonéal. Guérison.

Observation XXIV

Gage (*J. of. Am. Ass.*, 1894).

Sarcome de l'ovaire à cellules rondes.

Malade de 15 ans et demi. Ovariotomie. Guérison. Revue sans récidive après cinq ans.

Observation XXV

Lambilliote (*Thèse*, Lille, 1894).

Cl. H..., entrée le 21 mars 1894 dans le service du professeur Follet.

Age, 21 ans. Elle a eu un enfant il y a trois ans. Premières règles à 13 ans.

Excellente santé jusqu'en mai dernier. A ce moment, à l'occasion d'une époque menstruelle, éclatent de violentes coliques. avec vomissements et fièvre. Puis, après une période de constipation, une diarrhée abondante se déclare et les symptômes aigus disparaissent. Cependant un point douloureux à la pression s'établit dans la fosse iliaque droite et le ventre grossit, surtout de ce côté.

Trois semaines après, seconde crise analogue. Depuis ces accidents se répètent plus ou moins régulièrement, le plus souvent sans relation avec les règles.

La malade maigrit sensiblement, mais son ventre augmente considerablement de volume, entrave la marche, provoque l'orthopnée.

Abolition des règles depuis deux mois.

A l'inspection la femme semble enceinte et près d'accoucher. La palpation fait sentir une tumeur trilobée simulant la tête, le dos et le siège d'un fœtus à terme.

La tumeur se déplace en masse avec peine.

Col petit, entr'ouvert, de consistance normale ; utérus un peu prolabé, non dévié ; il est impossible de l'isoler de la

masse de la tumeur. Dans le cul-de-sac postérieur on sent de petites nodosités douloureuses.

Opération le 11 avril 1894. Ascite de peu d'abondance. La tumeur, marbrée de jaune et de gris, éveille aussitôt l'idée d'une tumeur maligne. Adhérences épiloïques et intestinales qui nécessitent de nombreuses ligatures. Le pédicule est formé par le ligament large et la trompe du côté droit. Il est lié et sectionné.

Guérison.

L'examen histologique, pratiqué par M. le professeur Curtis, l'a mis en présence d'une variété rare de sarcome à grosses cellules. Par place on trouve le tissu réticulé en assez grande abondance. M. Curtis, dont l'opinion n'est pas encore absolument faite sur l'origine et la nature essentielle du néoplasme, affirme néanmoins qu'il doit être considéré comme une tumeur remarquablement maligne.

La malade, revue le 9 juin, malgré une santé en apparence excellente, présente en effet un début de récidive : on sent à droite, dans l'abdomen, une tumeur grosse comme les deux poings.

Observation XXVI

Potherat, 1896 (*In Thèse*, Jouin).

Femme de 42 ans. La maladie se caractérise par l'augmentation du volume du ventre, causée surtout par l'ascite, les douleurs et l'amaigrissement. Les règles ont diminué de quantité mais sont régulières. La laparotomie montre une tumeur molle qu'on ne peut enlever qu'incomplètement. Récidive et mauvais état général.

Observation XXVII

Picqué, 1896 (*In Thèse*, Dubois).

Femme de 32 ans. Fausses couches de six mois et demi à 27 ans, de deux mois et demi à 30 ans. Toujours irrégulièrement réglée, ayant toujours présenté de la leurorrhée. Depuis

sa dernière fausse couche, douleurs très vives, métrorragies abondantes et douloureuses. Troubles de compression, amaigrissement. La palpation permet de reconnaître une tumeur au côté droit de l'abdomen, immobile. Au toucher on constate qu'un sillon la sépare de l'utérus.

Laparotomie.

Examen : *Fibro-sarcome* de l'ovaire avec très peu de faisceaux fibreux au milieu d'un tissu embryonnaire très abondant.

Observation XXVIII

Pozzi (*In Thèse* Dubois, 1896).

Femme de 38 ans. Deux grossesses normales. A 29 ans, fausse couche de cinq mois et demi. Depuis ce moment, douleurs dans la fosse iliaque gauche. Les règles ont augmenté d'abondance, elles sont douloureuses, suivies d'une leucorrhée profuse. Depuie cinq ans l'abdomen augmente de volume du côté gauche. En août 1896, une ponction retire 5 litres de liquide et permet de constater une grosse tumeur. Les douleurs ne font qu'augmenter, les règles durent quinze jours. Entrée dans le service en octobre 1896 avec ascite et tumeur abdominale du côté gauche, que le toucher permet d'isoler de l'utérus, la malade est opérée.

Le diagnostic de tumeur solide de l'ovaire est confirmé.

Fibro-sarcome avec prédominance de l'élément embryonnaire.

Observation XXIX

Segond, fonctionnement de la clinique Baudelocque, 1896, signale un volumineux *sarcome* de l'ovaire droit chez une femme de 21 ans. Guérison opératoire. Mort par récidive au bout de quatre mois.

Observations XXX et XXXI

Deux cas de Potherat. 1897, *in Thèse* Dubois.

— *Sarcome de l'ovaire droit* chez une femme de 26 ans. Début il y a deux ans par des douleurs abdominales, d'abord violentes pendant deux mois, puis faisant place à des coliques intermittentes. En octobre 1896, disparition des règles. Amaigrissement, ascite, tumeur délimitée à droite par le palper et le toucher. Opération. En octobre 1897, guérison.

— *Fibrome de l'ovaire en dégénérescence sarcomateuse* chez une femme de 40 ans, opérée avec le faux diagnostic de fibrome utérin.

Observation XXXII

Chamayou (*Indépendance médicale*, 1898).

C. J..., 23 ans. Réglee à 14 ans. Régulièrement, sans douleurs, Mariée à 19 ans. Grossesse normale 21 mois après. Accouchement spontané et rapide. Règles reviennent au 8e mois de l'allaitement, s'accompagnant alors de douleurs très vives. Ventre douloureux, sans ballonnement ni nausées. Depuis cette époque aucun trouble jusqu'à la maladie actuelle.

Le 13 octobre dernier, elle remarque que son ventre augmente de volume, d'abord très légèrement. Réglée le 20 octobre, puis aménorrhée, depuis 1 mois et demi, les dernières règles ayant été moins abondantes que de coutume.

Au début de novembre la malade commence à souffrir dans la fosse iliaque gauche. Les douleurs augmentent par le repos au lit ; le ventre grossit rapidement. Jamais de troubles digestifs, de fièvre ni de troubles urinaires.

A son entrée la malade est affaiblie, amaigrie, orthopnéique, l'abdomen est distendu. Ascite qui empêche de sentir aucune tumeur à la palpation.

Fosse iliaque gauche douloureuse. Au toucher, utérus mobile, non douloureux, masse diffuse au fond du cul-de-sac latéral gauche.

Opération le 9 décembre 1897.

A l'ouverture de l'abdomen un liquide ascitique brunâtre s'écoule ; la cavité abdominale est remplie de kystes qui infiltrent péritoine pariétal, épiploon, mésentère. On enlèveles annexes gauches qui forment une tumeur diffuse, grosse comme le poing.

Au 8e jour, il y a un peu d'ascite.

An 13e jour, on sent sous la paroi des indurations nombreuses, indice d'une repullulation du néoplasme.

La malade sort sur sa demande, très affaiblie, cachectique et ne donne plus de nouvelles.

La tumeur est formée de faisceaux de cellules fusiformes avec quelques cellules muqueuses. Au niveau du pédicule de la tumeur, on retrouve des ovisacs. Il s'agit donc d'un myxo-sarcome de l'ovaire.

Observation XXXIII

Baily et Leard (*Lancet*, 1900).

Célibataire, 56 ans, entrée le 7 novembre 1897 au London county Asylum (Hanwell). Démente depuis 17 ans, de nationalité allemande, incapable d'être interrogée ou de donner quelque renseignement. Santé excellente jusqu'à octobre 1898. Au début du mois, elle s'alite. Le 3 novembre on lui permet de se lever ; elle le fait en se courbant en avant et les mains appliquées sur l'abdomen. Rien d'anormal à l'examen. Pas de toucher. Elle reste au lit, sans nouvel examen jusqu'au 17 novembre, jour où elle est prise de vomissements. On découvre alors une tumeur dans la partie inférieure de l'abdomen, arrondie, régulière, un peu élastique. Utérus dévié du côté opposé à la tumeur. Température normale. Le 27 novembre diarrhée. Pendant ce temps la tumeur s'est si rapidement accrue qu'elle at-

teint trois fois ce qu'elle était au premier examen, elle devient irrégulière. Pas d'ascite.

Incision exploratrice le 6 décembre. Adhérences nombreuses constatées. Mort le 9 décembre.

Autopsie 24 heures après la mort. Grosse tumeur s'élevant du bassin, et à laquelle sont adhérentes de nombreuses anses intestinales. La tumeur semble avoir infiltré le mésentère. Elle naît du ligament large droit. L'ovaire de ce côté ne peut être trouvé, mais la trompe est intacte. Les ganglions sacrés sont infiltrés, unis au rectum, aux ganglions lombaires, au mésentère. La tumeur est adhérente avec l'ovaire gauche, qui est aussi dégénéré et forme une petite tumeur.

A la coupe, la partie centrale de la tumeur est blanche, d'aspect fibreux. Ses parties périphériques sont rouges, d'aspect charnu.

Le microscope révèle la grande complexité des tissus qui forment la tumeur, Certaines parties sont composées presque entièrement de cellules, avec une substance intercellulaire légèrement fibrillaire ou granulaire ; d'autres parties sont presqu'entièrement formées de faisceaux de fines fibres, d'autres ont un aspect lymphatique.

Il y a des foyers hémorragiques dans la substance de la tumeur.

Chaque champ contient des globules sanguins, dont beaucoup sont altérés. Les vaisseaux sanguins sont pour la plupart mal délimités, ou limités par des rangées de cellules en fuseau.

Certaines parties de la tumeur peuvent être considérées comme fibro-sarcomateuses, d'autres comme du sarcome à cellules rondes, d'autres comme du lymphosarcome.

Les éléments cellulaires suivants sont les plus communs :

1° Petites cellules très colorées rondes (2/3 de globule rouge comme dimension) (noyaux isolés ?)

2° Cellules un peu plus grandes qu'un globule rouge, faiblement colorées, avec un petit noyau ou nucléole.

3° Cellules plus grandes, plus colorées, granuleuses.

4° Cellules semblables au 2°, mais ovales.

5° Cellules analogues à de grands leucocytes, avec deux ou trois noyaux.

6° Larges cellules plates, ovales ou irrégulières, contenant parfois un noyau.

7° Petites cellules bourgeonnantes.

8° Globules rouges, quelques-uns montrant un degré de poïkilocytose.

Observation XXXIV

Phocas (*Nord médical*, 1901. Tumeurs solides de l'ovaire).

Fibro-sarcome. Opération. Guérison, 22 décembre 1900.

Age 31 ans, règles à 16 ans, régulières. Jamais de leucorrhée.

Trois enfants : 13 avril 1891, accouchement normal.

15 novembre 1894, accouchement un peu difficile.

12 octobre 1898, accouchement normal.

Mariée, ni syphilis, ni tuberculose.

Début huit mois : effort pour soulever un seau, la malade ressent une douleur vive et fugace dans la fosse iliaque droite. Portant alors la main au ventre, elle constate une petite tumeur un peu douloureuse, de la taille d'un œuf de pigeon.

Depuis elle grossit, devient plus régulière, puis médiane. Les règles n'apparaissent depuis trois mois, que deux fois seulement et très faibles.

La malade se préoccupe et maigrit.

Examen : tumeur mamelonnée facile à palper, médiane et droite. Utérus assez mobile et rejeté à gauche. Pas d'ascite.

Diagnostic : Fibrome utérin pédiculé.

Opération : Tumeur dure, bosselée, irrégulière, remplit le petit bassin. On l'extériorise à l'aide du tire-bouchon.

La tumeur est franchement pédiculée après les annexes droit

tes : *la trompe est intacte*, mais l'ovaire fait corps avec la tumeur.

Ovaire gauche et trompe sains.

Suites normales. Guérison. Sortie après trois semaines.

Examen de la tumeur :

Microscopique : irrégulière, lobes, lobules, sillons profonds.

Diamètre : 45 × 10 centimètres, ciconférence maxima 38 centimètres.

Tissu dur et friable, criant sous le scalpel.

Parties dures et parties molles, grisâtres.

Près de l'une des extrémités on voit un noyau qui ressemble à une portion d'ovaire restée saine, tandis que l'autre partie aurait donné naissance à la tumeur.

Examen microscopique (Curtis, de Lille) :

On constate : près de la surface une zone où le tissu est formé de fibres lamineuses, ondulées, disposées parallèlement à la surface, puis suit une zône riche en cellules conjonctives de diverses formes, fusiformes, étoilées, formant un stroma analogue à celui de l'ovaire normal. Plus loin encore de la surface commence une région où le stroma est rempli d'énormes masses arrondies ou ovalaires formées de cellules presque exclusivement. Les cellules d'aspect épithélioïde sont très polymorphes, intimement tassées les unes contre les autres, mais séparées cependant par un réticulum de fines fibrilles émanant du stroma conjonctif environnant. Au milieu de ces amas de cellules existent des capillaires sanguins assez volumineux. Enfin les bourgeons et les amas arrondis formés de cellules ne sont pas partout nettement séparés du stroma conjonctif, ce sont là des caractères qui plaident en faveur du *sarcome de l'ovaire*.

A noter que les amas et bourgeons de cellules renferment une assez grande quantité de glycogène sous forme de grains intra et même extra-cellulaires.

L'examen microscopique confirme donc l'existence d'une

tumeur développée aux dépens de l'ovaire et de nature sarcomateuse.

Observation XXXV

Coignerai. *Thèse*, 1901. Sarcome de l'ovaire.

Chez une jeune fille de 14 ans. Torsion du pédicule. Laparotomie. Guérison. Examen par Follet, de Rennes : myxo-sarcome à grandes cellules.

Observation XXXVI

Collins. (*Lancet*, 1902).

Malade entrée le 5 mai 1901. Agée de 26 ans, mariée depuis trois ans, ayant un enfant de 2 ans. Bien réglée jusqu'en avril 1901. A ce moment les règles cessent.

Le 4 mai, douleur abdominale brusque avec collapsus. Température, 102,8 F.

Au toucher, on sent le col entr'ouvert, une massue lobulée dans le pelvis, indépendante de l'utérus. L'expression du mamelon amène un peu de liquide.

Le 10 mai. L'exploration bi-manuelle révèle l'existence d'une masse abdominale.

Le 21. La tumeur a augmenté de volume, on sent des masses noduleuses et pédiculées. Diagnostic : Grossesse extra-utérine.

Le 7 juin. Règles d'aspect normal : il y a donc eu absence d'une période menstruelle.

La laparotomie montre une tumeur de l'ovaire droit. Guérison.

Sortie le 25 août. Il s'agissait d'un *sarcome fuso-cellulaire*.

Observation XXXVII

Russel et Schenck (1902).

Sarcome de l'ovaire développé aux dépens de la thèque externe du follicule de Graaf.

Mrs J..., 49 ans, entre le 16 novembre 1895 pour une tumeur douloureuse de l'abdomen, au John Hopkin's Hospital.

Règles : Réglée à 12 ans, toujours régulièrement et sans douleur jusqu'à 42 ans. Alors cessation pendant deux ans, puis perte non douloureuse pendant trois semaines et nouvelle période d'aménorrhée pendant treize mois.

Retour d'une menstruation d'apparence normale, et aménorrhée qui dure seize mois. Alors perte douloureuse, accompagnée de douleurs abdominales. Pendant les trois ans et demi qui précèdent son entrée à l'hôpital, pertes irrégulières et toujours plus ou moins douloureuses.

Elle a été mariée à 26 ans, 4 enfants.

L'abdomen grossit depuis quelques années.

Examen. Tumeur indépendante de l'utérus.

Diagnostic. Adénocystome de l'ovaire gauche, peut-être carcinomateux.

Opération : Kelly, 18 novembre 1895. Tumeur en partie kystique et à pédicule tordu de l'ovaire gauche.

A la fin de l'opération, jusque-là sans incident, arrêt de la respiration et mort.

Autopsie par le docteur Flexner.

Examen de la pièce : Tumeur demi-solide, friable et nécrosée par places.

A la coupe elle est composée par de petits kystes séparés par de nombreux trabécules. En certains endroits ces septa se sont rompus, formant des kystes plus grands. Ces espaces cystiques ressemblent à des corps jaunes, et toute la masse semble en être formée. Très vasculaire.

La trompe est saine, son pavillon ouvert.

Le parovaire est sain.

On pratique de nombreuses coupes dans les parties les moins nécrotiques de la tumeur (de très belles reproductions en sont données dans l'article original).

Stroma conjonctif formant par places des alvéoles délicats remplis de cellules rondes, à protoplasma clair, peu coloré par l'éosine. Noyaux de coloration variable, relativement grands et vésiculeux. Petit nombre de karyokynèses. Peu de tendance

des nids cellulaires à envahir le stroma, les alvéoles sont pour la plupart bien limités. En certains points on voit des capillaires de néoformation nombreux.

Jusqu'ici cette description est celle d'un sarcome cystique à cellules rondes, ayant une disposition alvéolaire, la particularité et l'intérêt de ce cas réside en ce que les cellules sarcomateuses ont des relations caractéristiques avec les follicules de Graaf.

On voit dans les coupes des follicules d'âges différents, quelques uns dégénérés, mais d'autres presque parfaitement conservés.

Dans la partie de la coupe reproduite par l'auteur on voit un follicule de Graaf ayant à peu près 0,12 millimètre de diamètre. Il est rempli par des globules rouges et limité par une rangée presque parfaite de grandes cellules ayant des grands noyaux vésiculeux : cellules caractéristiques de la granuleuse.

Les cellules qui forment la thèque externe ont presque complètement disparu, et quelques-unes d'entre elles se distinguent à peine des cellules sarcomateuses qui entourent de toute part le follicule.

On rencontre fréquemment des figures semblables.

Quelques endroits de la tumeur montrent de larges aires de dégénérescence hyaline qui ressemblent aux traces d'un corps jaune.

Nombreux vaisseaux sanguins, dont quelques-uns de grand diamètre.

On voit aussi des espaces remplis de cellules sarcomateuses, qui peuvent être considérés comme des espaces lymphatiques.

Conclusion : Sarcome ayant très probablement son point de départ dans la thèque externe des follicules de Graaf.

Observation XXXVIII

Donhauser, 1904.

Enfant, 13 ans. Attaques douloureuses dont la première a immédiatement suivi la première menstruation.

Fièvre, vomissements ; diagnostic : kyste de l'ovaire rompu avec pédicule tordu. Opération le 20 octobre 1904.

Sort le 12 novembre. Rentrée le 29 pour douleurs, vomissements, fièvre. Nouvelle opération.

Mort le 20 décembre.

Autopsie : sarcomatose généralisée de la cavité abdominale.

Kyste de l'ovaire à dégénérescence sarcomateuse (adéno sarcome).

Certains endroits semblent carcinomateux.

L'auteur, très embarrassé pour la classer, comme presque tous ceux qui décrivent des sarcomes de l'ovaire, dit : tumeur maligne de l'ovaire, dont le stroma ressemble à celui de l'ovaire, et par endroits est sarcomateux, tandis que çà et là on voit des agglomérations cellulaires ayant l'aspect d'adéno-carcinome.

Observation XXXIX

Maës, 1904.

Z. D..., 44 ans. Début en septembre 1903, par accroissement de volume du ventre, amaigrissement.

Etat général mauvais. Diminution des règles, puis disparition en mars 1904.

Développement énorme du ventre. Ascite. Tumeur indépendante de l'utérus. Opération, 23 août 1904. Ablation de l'ovaire droit. Autre ovaire sain. On constate après section du pédicule

son infiltration par un noyau néoplasique et on est obligé de le sectionner de nouveau plus bas.

Examen de la tumeur. Danel.

Poids : 2.300 gr. surface lisse, blanchâtre, points brunâtres. Vaisseaux dont un thrombosé avec extravasation sanguine en un point correspondant de la tumeur. Coupe blanchâtre, dure, aspect fibromateux. Ilots ramollis, nécrosés. Points d'infiltration œdémateuse.

Sarcome fasciculé : faisceaux de cellules parallèles les uns aux autres ou diversement entrecroisés. Substance intercellulaire insignifiante. les vaisseaux nombreux, vides, semblent creusés à même la tumeur.

Les faisceaux cellulaires sont formés d'éléments aplatis, fusiformes, dont le corps cellulaire est bien distinct, à noyau ovalaire, allongé, dirigé suivant le grand axe de l'élément

Observation XL

Lesieur, Thévenot, Dumas. (*Lyon Médical*, 1906).

Sarcomatose ganglionnaire généralisée consécutive à un sarcome de l'ovaire.

(Service du professeur Courmont, obs. nº 2068).

J. M..., âgée de 30 ans, entrée à l'hôpital Saint-Pothin pour la première fois le 10 août 1905.

A. H. — Sans intérêt.

A. P. — A 11 ans, elle semble avoir eu de l'érythème noueux. A 13 ans, érysipèle.

Depuis l'âge de 15 ans, adénites cervicales qui sont restées stationnaires et persistent encore.

A 20 ans, hémoptysies légères pendant quelques jours, suivies d'une hémoptysie plus forte. La malade toussait un peu à ce moment, elle n'a jamais cessé de tousser depuis, mais n'a pas présenté de nouvelles hémoptysies.

C'est en décembre 1904 qu'ont débuté les phénomènes morbides pour lesquels elle entre à l'hôpital aujourd'hui.

A cette époque elle a été prise de céphalée, de torticolis, de douleurs vagues qu'elle localisait plus spécialement sous le bras droit et dans les genoux.

En même temps apparaissait une tuméfaction au niveau de l'articulation sterno-claviculaire droite.

Cette tuméfaction augmentant de volume, les douleurs dans le bras droit deviennent plus vives.

Actuellement voici ce qu'on observe :

Dans la région de l'articulation sterno claviculaire droite. on trouve une tuméfaction arrondie, du volume d'une grosse noix, indolente au palper, dure, peu fluctuante.

La malade présente en outre :

a) Des ganglions cervicaux remontant à l'âge de 16 ans, au nombre de deux ou trois, très durs, du volume d'un pois.

b) Un ganglion inguinal du volume d'une noix, du côté gauche. datant de deux mois environ. Il aurait regressé à un moment donné, puis aurait reparu.

Du côté des organes génitaux, pertes blanches depuis très longtemps, plus abondantes depuis un an. La malade nie tout accident spécifique.

Examen viscéral. — Appareil digestif: Pas de troubles, pas de constipation.

Appareil respiratoire : Toux légère, expectoration légère, rien de net à l'auscultation.

Rien au cœur, urines non albumineuses. Pas de température.

Le 15 avril. M. Durand pratique une ponction exploratrice dans la tuméfaction sterno-claviculaire. Pas de pus.

En présence de cette tuméfaction des ganglions cervicaux, et quoique le ganglion de l'aine n'ait pas du tout l'aspect d'un ganglion syphilitique. on met la malade au traitement antisyphilitique.

Piqûre de 0,02 centigr. de biiodure de Hg tous les deux jours, potion avec 2 grammes de KI.

Au bout de trois semaines la tuméfaction sterno-claviculaire a considérablement diminué, le ganglion inguinal est toujours aussi volumineux.

On renvoie la malade chez elle en lui conseillant de continuer le traitement frictions mercurielles, KI 2 grammes par jour.

Le 15 mai elle quitte le service.

Le 23 septembre 1905. La malade rentre de nouveau dans le service.

Pendant six semaines elle s'est fait tous les jours une friction avec de l'onguent gris: pendant ce temps l'état reste stationnaire.

C'est seulement au mois de juillet que se sont développés, dans le pli de l'aine du côté gauche, de nouveaux ganglions qui, en un mois environ ont atteint le développement qu'ils présentent actuellement (2 ou 3 ganglions de la grosseur d'une petite orange.)

C'est au mois d'août que la malade s'est aperçue que de nouveaux ganglions se développaient un peu partout.

Ce sont d'abord trois ganglions situés au niveau du creux épigastrique qui ont attiré son attention, puis d'autres, situés dans le creux de l'aisselle à droite.

Au mois de septembre, l'état général a commencé à se prendre, à la suite d'un froid, dit-elle, elle a perdu l'appétit, puis elle vomit fréquemment, et, la nuit, elle a des régurgitations très pénibles.

Actuellement : Teint pâle, muqueuses très décolorées.

Nombreux ganglions, à topographie irrégulière : ils ne répondent pas aux sièges ordinaires des ganglions : c'est ainsi qu'on en trouve trois dans la région épigastrique, sur une ligne transversale, répondant aux derniers côtés, un autre au niveau de la clavicule gauche, d'autres en arrière de chaque côté de la colonne dorsale, un gros ganglion isolé dans l'aiselle droite,

enfin, un énorme paquet de ganglions volumineux dans le pli de l'aine du côté gauche.

Ces ganglions présentent le caractère, pour quelques uns du moins, d'être superficiels, et adhérents à la peau; quelques-uns ont un aspect bleuâtre. Ceux situés dans le pli de l'aine, à gauche, sont mous, donnent de la pseudo-fluctuation.

Au niveau de la région claviculaire du côté droit, à l'endroit où avait apparu la tuméfaction du début, il persiste toujours une voussure, et les tissus sont empâtés et comme œdématiés.

Troubles de compression manifeste, se traduisant par le développement d'une circulation veineuse complémentaire sur toute la région thoracique supérieure, un œdéme de tout le membre supérieur droit, un épanchement de moyenne abondance dans la plèvre droite, enfin on peut mettre sur le compte de la compression du vague, les vomissements et les régurgitations qui se produisent maintenant presque journellement.

Au cœur, rien de spécial.

Organes génitaux : Depuis le 25 juin les règles n'ont pas apparu. Le toucher vaginal n'a pas été pratiqué.

La température oscille maintenant autour de 39°.

Les urines ne sont pas albumineuses ; pensant à la possibilité d'une tumeur osseuse comme point de départ de cette adénopathie, on recherche l'albumose. Cette recherche, faite par M. Boulud reste négative.

L'*examen du sang* dénote une anémie très marquée (2.500.000 globules rouges).

La formule leucocytaire donne :

14.000 leucocytes ;
88 polynucléaires p. 100
12 mononucléaires —

Devant l'impossibilité de faire un diagnostic clinique (tuberculose, syphilis, sarcomatose), on prie M. Durand de pratiquer

une *biopsie* le 2 ctobre 1905. M. Durand prélève un petit ganglion épigastrique qui s'enlève facilement. A la coupe il présente un aspect rougeâtre, il est comme carnifié, mais mou, pseudo-fluctuant. On pense tout de suite au sarcome.

L'*ensemencement* d'un tube de bouillon reste négatif.

L'*inoculation* à deux cobayes reste également négative.

L'*examen anatomo-pathologique* est fait par M. le professeur agrégé Paviot, qui a bien voulu envoyer la réponse suivante :

Il s'agit d'une tumeur maligne tout à fait atypique, à cellules polymorphes, plutôt épithéliales, dont la provenance primitive ne peut être reconnue au microscope.

A partir de ce moment l'état de la malade s'aggrave, les vomissements sont plus fréquents, la torpeur s'accentue, la température reste constamment au-dessus de 39°.

Le 16 octobre, la malade meurt brusquement, comme prise de syncope, sans qu'on se soit attendu à un dénouement aussi rapide.

L'*autopsie* est pratiquée le 14. On commence par disséquer et inciser les ganglions de 'aine ; on trouve des masses charnues, rougeâtres, de consistance molle, c'est ce qui explique cette fluctuation apparente qui avait pu faire penser à une font purulente.

On pratique l'éviscération totale ; on ne trouve aucune lésion osseuse au niveau de l'articulation sterno-claviculaire droite, mais de nombreux ganglions comprimant les vaisseaux de la région.

Au niveau du canal inguinal du côté gauche, ganglions volumineux, faisant saillie dans le bassin, et comprimant les veines iliaques, qui sont très dilatées, ainsi que la veine cave inférieure.

Ces ganglions ont tous le même caractère macroscopique. Mais ce qui attire tout de suite notre attention, c'est la présence au niveau de l'ovaire du côté gauche, d'une tumeur de la grosseur d'une orange.

Cette tumeur est très fluctuante, et on pense qu'il s'agit d'un kyste. Après incision on tombe sur une masse rougeâtre, charnue, de consistance molle, absolument analogue aux ganglions ouverts précédemment.

Au niveau de l'intestin : Ganglions mésentériques nombreux et volumineux formant de véritables paquets ; beaucoup de ces ganglions ont un aspect mélanique qu'on ne rencontre pas sur les autres. Sur toute la longueur de l'intestin grêle, on remarque des taches noirâtres, de 1 à 2 centimètres de longueur. Ces taches sont dues à de petites tumeurs mélaniques, de consistance molle, qui se trouvent situées sur la muqueuse intestinale à laquelle elles adhèrent. A noter des ganglions trachéo-bronchiques volumineux dont quelques-uns complètement anthracosiques.

L'œsophage et la trachée sont entamées, sans cependant qu'il y ait compression, le pneumogastrique est entouré aussi de ganglions mais ne paraît pas lésé.

Rien d'intéressant aux autres organes...

Voici les réponses faites par M. Paviot à propos de chacune des pièces à lui envoyées:

1° *La portion de l'ovaire* présente sous les coupes, un nappe de cellules rondes, un peu plus volumineuses que les lymphocytes, sans caractères épithéliaux nets cependant. D'ailleurs ces cellules ne sont pas emprisonnées dans un réticulum adénoïde. C'est à une tumeur très maligne, « forme sarcomateuse » de l'ovaire, qu'on doit conclure.

2° *Le ganglion mésentérique* est tout entier envahi par les cellules du même type et n'offre plus de tissu lymphoïde normal, — d'ailleurs son centre est nécrobiosé en plusieurs points, — ce qui est rare dans le lympho-sarcome.

3° *La portion d'intestin grêle* présente une généralisation de la même tumeur aux follicules clos.

Epithéliomes et carcinomes de l'ovaire.

Observation XLI

Bucquoy. (*Union médicale*, 1867.)
Cancer des ovaires et du cœur.

Mathiot. 24 ans. Maigre, bien réglée, admise à la Charité pour pleuro-pneumonie le 21 novembre 1866. Bruit de souffle rude à la pointe du cœur. Augmentation de volume et douleurs du ventre. Tumeur dans la fosse iliaque droite. Utérus indépendant. Symptômes cardiaques et mort subite, le 6 décembre.

Autopsie : cœur : un cancer a détruit presque entièrement les parois du ventricule gauche : masse jaune, irrégulière, végétante, suc au râclage.

Les ovaires sont durs, irréguliers, transformés en tumeurs de 15 et 5 centimètres de diamètre.

Examen microscopique fait par M. Cornil : cancer alvéolaire.

Observation XLII

Budin. (Soc. anat. 5 nov. 1875.)
Tumeur solide de l'ovaire, ascite, mort.

A. H. 14 ans, entre à la Maternité le 9 août 1875. Augmentation rapide du ventre depuis janvier. Règlée depuis 12 ans, régulièrement jusqu'au mois d'avril, (plus longuement qu'auparavant), puis arrêt des règles. Diagnostic de grossesse. Pas de signes sympathiques. Etat général mauvais. Ascite; œdème de la jambe gauche. Morte le 29 septembre. Tumeur volumineuse (tête d'adulte) constituée par l'ovaire gauche, quelques ganglions hypertrophiés le long des vaisseaux iliaques gauches.

Observation XLIII

Lloyd Roberts.
(St-Mary Hosp, Manchester. *Lancet*, 1er février 1873.)

F. S. 21 ans. Mariée depuis 2 ans, stérile, règles abondantes. Depuis 7 mois, cessation absolue. Augmentation de volume à droite depuis 15 mois. Tumeur solide, mobile,

Pâleur, émaciation, douleurs aiguës dans la fosse iliaque droite. Ovariotomie, mort.

Tumeur solide, pesant 9 livres ayant au microscope, tous les caractères d'une tumeur maligne.

Observation XLIV

Hartmann. (In *Thèse* Gundelach.)

Cancer des ovaires. Noyaux dans le péritoine. Mort. Autopsie.

Poitevin, 45 ans, entre le 9 juin 1883 dans le service Terrier, à Bichat.

Réglée à 13 ans. Mariée à 20 ans. Trois enfants. Douleurs et constipation en 1869. En mars 1883 phlegmatia à gauche. Les règles ont disparu en avril 1883. Amaigrissement. Ascite. Laparotomie exploratrice le 28 juillet. Masses néoplasiques dans le bassin et le grand épiploon. Mort le 22 août. Tumeur des deux ovaires. Pas d'examen.

Observation XLV

Hartmann. (In *Thèse* Gundelach).

Bernhausen, 33 ans, entrée service Duplay à Lariboisière le 26 juin 1886.

Ventre grossit et digestions pénibles, depuis dix-huit mois. Augmentation rapide depuis cinq semaines. Réglée à 18 ans, toujours régulièrement. Accouchement à terme en 1883 (décembre). La tumeur se déplace par le toucher avec l'utérus. Ascite, Ponction le 26 juin, 2.250 grammes liquide jaune foncé, le 25 juillet, 7.500 grammes ; la tumeur constatée lors de la première ponction a augmenté, elle est médiane. En août, M. Brun fait une incision exploratrice et enlève facilement une masse solide, sans adhérences (?). Mort quelques jours après.

Autopsie : Pas de généralisation.

Examen histologique (Gilbert et Gundelach). L'examen a porté sur un seul fragment de la tumeur : on y distingue deux

couches : l'une externe, conjonctive, l'autre interne, cancéreuse.

1° Couche conjonctive : cette couche est formée d'un tissu conjonctif au sein duquel on distingue quelques fibres musculaires lisses et quelques éléments élastiques ; près de la surface libre de la tumeur, les éléments élastiques se condensent de façon à constituer une bande vivement colorée en jaune par le picro-carmin. Cette couche renferme un grand nombre de vaisseaux artériels et veineux. Surtout un grand nombre de vaisseaux capillaires dilatés et comme sculptés dans son épaisseur. Sur le fragment de tumeur qui a été examiné, la couche épithéliale qui tapisse habituellement la face externe des tumeurs ovariennes fait absolument défaut.

2° Couche cancéreuse : cette couche a la structure du carcinome alvéolaire vulgaire, le stroma y est peu épais et limite des cavités alvéolaires de dimensions inégales et généralement assez grandes ; il ne contient qu'une faible quantité de vaisseaux. Les cavités alvéolaires renferment des éléments néoplasiques, qui par place sont nécrobiosés et ne se laissent point colorer par les réactifs, mais qui ailleurs, et particulièrement au voisinage immédiat des vaisseaux sont vivaces et bien colorés ; ils sont presque tous de petite taille ; leur forme est extrêmement variable, leurs noyaux sont colorés en rose par le picro-carmin, et leur protoplasma finement granuleux, en jaune clair.

Observation XLVI

Glockner. (*Zeitschrift für Geb. U. Gyn.*)

Carcinome de l'ovaire à cellules géantes.

Femme de 49 ans, réglée à 14 ans, régulièrement.

Deux accouchements, le dernier à 25 ans ; depuis six mois elle présente de la dyspnée, de l'augmentation de volume du ventre, de l'ascite.

A l'examen on trouve l'abdomen très développé : son périmètre = 0 m. 95 sous l'ombilic. On sent à la palpation une

tumeur du volume d'une tête d'adulte arrivant au-delà de l'ombilic, remplissant le petit bassin, qu'on ne peut limiter de l'utérus.

Le diagnostic posé est celui de tumeur ovarienne maligne. Laparotomie le 10 janvier 1901. Ascite en petite quantité. La tumeur présente un semis de petits nodules. La tumeur est enlevée.

Neuf mois après l'opération, récidive et mort.

Examen macrascopique. — La tumeur est irrégulière, formée de deux parties séparées par un sillon ; le côté gauche est plus grand que le côté droit. La tumeur est en grande partie solide à la surface, cependant on trouve quelques kystes a contenu clair. Le salpinx est envahi par le néoplasme.

Examen microscopique. — En certains points on trouve la tumeur formée par une substance fondamentale faite de tissu conjonctif fibrillaire et limitant des alvéoles remplis de tissu néoplasique épithélial. Dans les parties riches en tissu conjonctif on trouve tous les termes de passage entre ces différents types cellulaires polymorphes. Les cellules polygonales ont un noyau clair dont le diamètre est de 7 μ.

On trouve encore d'autres formes cellulaires dans le néoplasme. Comme les limites cellulaires ne sont pas nettes, on a, par endroits l'impression que l'on voit une masse protoplasmique unique multinuclée, la dimension de ces cellules géantes est parfois de 110 μ, les noyaux sont quelquefois très volumineux (40 μ de diamètre par exemple), mais alors il n'y en a qu'un dans une cellule ; les noyaux petits sont nombreux dans une seule cellule.

Les cellules géantes sont quelquefois isolées, quelquefois groupées au milieu des autres cellules néoplasiques : elles siègent surtout dans les parties centrales des grands alvéoles et dans les parties les plus nécrosées. Ces cellules sont en partie des produits de dégénérescence, en effet, le protoplasma présente des vacuoles, des points de destruction.

Dans le noyau on voit les formes différentes de karyorhexis

et de karyopiknosis, souvent, à part le processus piknotique, un grand nombre de cellules géantes sont exemptes de dégénérescence et présentent un processus de prolifération.

La tumeur à laquelle nous avons affaire est donc un carcinome ovarien remarquable par sa richesse en cellules géantes.

Observation XLVII

Prat, 1893. Binaud, 1894.

Jeune fille de 17 ans. Réglée pour la première fois à 14 ans, toujours régulièrement. Douleurs au niveau de annexes droites, persistantes. Apparition d'une petite tumeur.

Depuis, l'abdomen a grossi, l'état général est devenu moins bon. La malade est pâle, amaigrie, avec un abdomen énorme. Elle est toujours réglée.

On sent à la palpation une tumeur lisse, rénitente, difficile à limiter, mobilisable. Le toucher permet de constater l'indépendance de l'utérus, petit et normal. Ascite abondante.

Diagnostic : Tumeur maligne de l'ovaire. Laparotomie le 20 juillet 1893. Aucune adhérence. Le pédicule est lié et sectionné. La tumeur, lisse, molle, pèse 3 kgr. 700.

Suites normales.

Histologiquement c'est un carcinome typique constitué par un tissu conjonctif jeune, riche en cellules embryonnaires, creusé d'alvéoles irréguliers, lesquels contiennent, disséminés sans ordre, les éléments cancéreux : ce sont de volumineuses cellules rondes, ovales, en raquettes, dissociées, à gros noyau granuleux, à protoplasme peu abondant, vivement coloré par le carmin. Le parenchyme ovarien n'est plus reconnaissable en aucun point de la tumeur.

C'est une tumeur d'origine médullaire d'après la division de Pozzi : cancers médullaires et papillaires.

La malade est présentée au bout d'un an en excellente santé et sans récidive.

Observation XLVIII

Robischon (*Inaug. Diss. Greiswald*, 1895).

Carcinome de l'ovaire dont le point de départ est au niveau des cellules épithéliales de la membrane granuleuse des follicules de Graff.

Mme H. A..., âgée de 45 ans, entrée à l'hôpital le 15 avril 1895.

Antécédents personnels. — Réglée à 14 ans et depuis réglée régulièrement tous les mois pendant quatre à cinq jours. Douze accouchements, le dernier remontant à six ans : elle a eu ses dernières règles en juillet 1894, qui furent très faibles.

Histoire de la maladie. — Peu de temps après ses dernières règles, la malade s'aperçut d'une augmentation de volume du ventre ; en même temps, elle commence à vomir et ses vomissements se répètent chaque fois qu'elle s'alimente ; l'appétit est conservé.

Depuis le mois de juillet de l'an dernier pas de pertes rouges : jamais de pertes blanches.

La malade n'a jamais ressenti de douleurs abdominales : elle se plaint d'une sensation de pesanteur vésicale et de pollakiurie.

Quand on l'examine, à son entrée à l'hôpital, la malade apparaît considérablement affaiblie, les seins sont atrophiés. l'aréole est très pigmentée, le mamelon proéminent.

L'abdomen, dont la paroi présente de la circulation veineuse collatérale, est augmenté de volume par une tumeur qui s'élève à droite à la hauteur de l'ombilic, plus haut, à gauche ; cette tumeur est mobile de haut en bas et aussi légèrement dans le sens latéral. Sa consistance est ferme et sa surface présente de nombreuses bosselures.

La circonférence du ventre sous l'ombilic est de 77 centi-

mètres, à l'ombilic de 69 centimètres ; la distance de l'appendice xyphoïde à la symphyse est de 28 centimètree.

Par le toucher combiné au palper on trouve le col utérin rejeté en arrière, et l'utérus fortement projeté en avant se laisse facilement prendre avec les doigts quand on soulève la tumeur.

A droite, dans le cul-de-sac de Douglas, on perçoit une résistance plus marquée qui disparaît quand on soulève la tumeur. La longueur de l'utérus est normale.

Laparotomie le 25 mars 1895. Pas d'ascite. A l'ouverture du ventre, on tombe sur une tumeur du volume d'une tête d'adulte, de consistance ferme et qui présente une surface bosselée qui se trouve du côté gauche du fond utérin et où l'on trouve la trompe et l'ovaire ; pas d'autres adhérences.

Le pédicule est sectionné, l'ovaire droit augmenté de volume est enlevé.

La malade se rétablit vite après l'opération. Le 15 avril elle sort de l'hôpital.

Deux mois après elle revient à nouveau avec tous les signes d'un cancer pylorique et ne tarde pas à succomber.

Examen macroscopique de la tumeur. — La tumeur présente un aspect mamelonné avec des saillies séparées par des sillons plus ou moins profonds. A la coupe, elle offre une coloration blanc jaunâtre, et en divers endroits des taches rouges ou bleues, la consistance de la tumeur est variable : en certains points molle, elle est en d'autres points d'une extraordinaire dureté, la surface de coupe des zones périphériques présente un aspect différent des centrales. Les zones périphériques présentent un aspect vitreux, transparent ; les zones centrales plus jaunâtres, plus opaques.

Examen microscopique. — Au premier abord, l'examen des préparations montre des travées en tourbillon formées par un tissu conjonctif épais, qui font songer à du fibrome pur jusqu'à ce qu'on arrive en des points où l'on reconnaît çà et là des amas de cellules ayant un noyau volumineux et vésiculeux

et une substance protoplasmique claire, cellules dont on ne peut dire avec assurance si ce sont des cellules épithéliales, des cellules endothéliales, ou des cellules du tissu conjonctif.

En certains points, on voit du tissu fibro-musculaire pur avec des cellules irrégulières, polygonales, en forme d'étoile, et aussi des cellules allongées ou ovales, véritables fibres musculaires lisses, tandis qu'en des points tout à fait différents on voit de gros amas de cellules épithéliales disposées dans le tissu conjonctif, celles-ci sont disposées sans aucun ordre, cependant çà et là on reconnaît qu'un groupe de trois à cinq cellules, comme cela se rencontre dans l'ovaire, dans le stade de début de l'endothéliome dans les cavités lymphatiques, sont rangées en files notamment dans les points où le tissu fibro-musculaire prédomine sur les cellules epithéliales ; ces dernières sont très fréquemment isolées au sein du tissu conjonctif, situation qui, ainsi que l'a montrée Grawitz, ne peut être expliquée que par la prolifération de l'épithélium des follicules.

Les cellules épithéliales d'ailleurs, aussi bien dans les parties périphériques que centrales de la tumeur, se groupent souvent d'une façon irrégulière dans les alvéoles plus ou moins volumineux.

Pour compléter le diagnostic de la tumeur, des fragments de l'ovaire droit augmenté de volume sont examinés.

Ici on trouve d'une part des follicules isolés très nets, et d'autre part des amas de cellules épithéliales disposés dans un riche stroma fibro-musculaire.

Ces formations de l'ovaire droit donnent la clef de l'histogénèse de la tumeur gauche.

On peut en effet démontrer que la prolifération épithéliale débute dans la paroi des follicules de de Graaf, car on voit les cellules de la membrane granuleuse proliférer et donner naissance à des bourgeons dont les cellules prennent peu à peu le

type des cellules des alvéoles carcinomateux avec lesquels elles entrent en contact.

Ces formations démontrent bien que nous avons à faire ici à une tumeur carcinomateuse primitive de l'ovaire ou des ovaires, développée aux dépens des follicules de de Graaf.

Observation XLIX

Glockner.

Adéno-carcinome non papillaire d'origine superficielle.

Mme H..., 27 ans, réglée à 13 ans, toujours bien réglée, deux accouchements. Après le premier, infection puerpérale.

Depuis six mois, augmentation du volume du ventre, depuis deux mois, crises douloureuses, l'abdomen est distendu par une tumeur du volume d'une tête d'adulte. L'utérus est repoussé contre la symphyse. On peut palper l'ovaire droit.

Diagnostic : tumeur de l'ovaire gauche.

Le 9 mars 1897. Laparotomie, pas d'ascite, tumeur ovarienne gauche, kystique, mobile, elle est ponctionnée, extraite et enlevée : on laisse l'ovaire droit.

Six mois après l'opération, la malade est bien portante mais bientôt, en octobre 1897, l'abdomen se distend à nouveau, de l'ascite apparaît accompagnée de douleur et de dyspnée : le petit bassin est rempli par une tumeur ayant le volume d'une tête d'enfant.

Le 22 novembre 1897, deuxième opération, 10 litres d'ascite. Les anses grêles sont adhérentes entre elles.

Sur la séreuse qui recouvre l'intestin on voit des taches fibrineuses et des petits points arrondis nodulaires. En même temps, tumeur ovarienne droite qu'on enlève.

On pratique l'hystérectomie supravaginale.

Le 13 décembre, elle sort de l'hôpital.

Le 6 janvier 1898, elle présente à l'examen des tumeurs multiples dans l'abdomen, de l'ascite, de l'hydrothorax, elle ne tarde pas à succomber.

Première tumeur. Examen macroscopique. Tumeur multilo-

culaire, du volume d'une tête d'adulte présentant sur la coupe un grand nombre de kystes de différentes dimensions à contenu gélatineux, pas de parties solides dans la tumeur.

Microscopiquement, on a le tableau typique du kyste mucoïde simple. Nulle part on ne rencontre de trace de malignité.

Deuxième tumeur. Examen macroscopique. Tumeur solide à surface irrégulière très tomenteuse, pédicule formé par le ligament large et le ligament de l'ovaire.

Sur la coupe, nodules néoplasiques blanchâtres de différentes dimensions, séparés par des septa conjonctifs.

Examen microscopique. — La tumeur présente une structure nettement alvéolaire. Le stroma est formé par du tissu conjonctif fibrillaire, en grande partie myxomateux, avec des vaisseaux très nombreux. Une partie des alvéoles est complètement remplie de cellules épithéliales atypiques. D'autres alvéoles sont seulement tapissés par ces cellules, le tableau est véritablement celui d'un adéno-carcinome. On trouve en effet des tubes adénomateux, tapissés de cellules sur un ou plusieurs rangs : en certains points ces tubes sont dilatés formant de vrais kystes.

Entre les nodules de cellules néoplasiques on trouve des follicules de de Graaf dans leurs divers stades de développement, de même que des follicules primaires. En certains points ils sont en très grande quantité.

La forme des cellules néoplasiques est polygonale, irrégulière ; elles ont un protoplasma fin et un noyau clair. Dans les grands alvéoles les cellules périphériques sont cylindriques, dans les tubes, cubiques ou cylindroïdes.

Les petits tubes ont une analogie tellement grande avec les follicules de De Graaf, qu'il est souvent impossible de dire s'il s'agit d'un follicule où l'œuf est tombé ou bien d'un alvéole carcinomateux.

Mais on ne peut saisir en aucun point des relations entre les alvéoles carcinomateux et ces follicules.

L'épithélium superficiel présente des épaississements et des proliférations qui s'enfoncent dans la profondeur et entrent en relations avec les tubes adénomateux et superficiels.

Les cellules qui tapissent ces tubes ont le même aspect, le même volume, la même forme que celles qui constituent les alvéoles néoplasiques, ou que les cellules de l'épithélium de surface.

Nous avons donc affaire en résumé à un adénocarcinome de l'ovaire et le point d'origine de la néoformation est dans l'épithélium superficiel de l'ovaire.

Observation L

Ardouin (Soc. anat., 1898, p. 392).

K..., âgée de 48 ans. Entrée dans le service du docteur Michaux pour douleurs, sans antécédents intéressants.

Réglée à 16 ans pour la première fois. Deux ans plus tard, accouchement normal. A 33 ans, péritonite (?) sans cause. *A 34 ans, cessation des règles.* Absolue depuis quatorze ans. Une dizaine de fois, perte de quelques gouttes de sang. Depuis quelque temps, perte d'un liquide rosé. Douleurs légères depuis l'âge de 33 ans. Il y a un an, elle s'alite pour la première fois. Augmentation de volume du ventre constatée depuis huit ou neuf ans. Tumeur dans la fosse iliaque droite constatée depuis cinq ans.

Il y a huit jours, violentes douleurs iliaques droites, abdominales et lombaires. Urines diminuées.

Examen : rétention d'urine. Un litre est obtenu par sondage. Constipation. Température. 38°6. Peu d'amaigrissement.

Masse de la grosseur d'une tête d'adulte dans la fosse iliaque droite se prolongeant à gauche, immobile.

Toucher : col refoulé sous pubis comprimant urèthre, Fi-

brome utérin calcifié. Masse cellulaire bombant dans cul-de-sac postérieur.

Quelques vomissements. Le 19 novembre, colpotomie. Un litre de pus. Disparition presque totale de la tumeur abdominale.

17 décembre. Hystérectomie abdominale totale. Volumineux cancer de l'ovaire droit avec poches purulentes adhérent à tous les tissus voisins.

Guérison.

Examen histologique : carcinome à cellules cylindriques infiltré de pus.

Observation LI

Hall (*Americ. jour. of gyn. and. obst.*, 1898) publie une observation de carcinome de l'ovaire chez une jeune fille de 17 ans, présentant, avec un aspect masculin, un clitoris hypertrophié et un facies masculin. La tumeur, épithéliale, contenait des boyaux creux ou pleins.

Observation LII

(Massabuau).

Carcicome alvéolaire, d'origine indéterminée avec prolifération de nature purement irritative et inflammatoire des tubes wolffiens du hile.

Histoire clinique. Il s'agit d'une femme de 45 ans qui, vingt jours avant l'opération, est allée consulter le chirurgien pour une ascite volumineuse apparue brusquement en cinq à six jours.

Le chirurgien constate une tumeur de l'ovaire droit occupant la fosse iliaque, du volume d'un œuf d'autruche.

On perçoit la tumeur dans le Douglas et dans le cul-de-sac

latéral droit par le toucher vaginal : l'utérus est mobile et distinct de la tumeur.

Laparotomie le 9 février 1902. Liquide ascitique jaune clair. légèrement hémorragique, cinq à six litres environ.

La tumeur ovarienne se présente sans adhérences. Le péritoine est recouvert d'un semis de granulations fines qui indique déjà des phénomènes de généralisation.

Examen macroscopique. La tumeur, du volume des deux poings, est divisée en larges lobes saillants, de couleur blanc jaunâtre, durs, entourés par une capsule assez épaisse qui s'épaissit au niveau des sillons et aboutit à des tractus épais au niveau du hile.

A la coupe, on voit que la capsule envoie des travées dans la profondeur qui reviennent se réunir en masse au niveau du hile. Dans cette gangue conjonctive on note de petits nodules confluents qui s'unissent pour former des lobes volumineux arrondis, à bords festonnés, et dans lesquels le tissu conjonctif à trame très fine ne détermine qu'une lobulation à peine apparente.

Le tissu de ces lobes est dur, ferme, compact, sans dégénérescence apparente. Au raclage, on obtient un suc très fin, grisâtre qui, au microscope, apparaît composé de cellules irrégulières à noyaux volumineux.

Au niveau du pôle supérieur de la tumeur la trompe adhérente est complètement encastrée dans une dépression profonde formée par la saillie de la tumeur de chaque côté. Si on fait une section perpendiculaire, on constate que la trompe compacte est située dans le fond de la dépression, non pas seulement adhérente aux tissus sous-jacents, mais faisant corps avec eux.

Examen microscopique. — Le tissu de soutènement est formé par du tissu fibreux ondulé à cellules jeunes et à gros noyaux prenant par places souvent étendues un aspect fibromateux ou myxomateux proprement dit : il renferme des vaisseaux nombreux remplis de sang.

Dans ce tissu sont situés, l'infiltrant plus ou moins selon les points, des tubes, des boyaux ou des amas irréguliers de volume variable et en général assez petits, formés de cellules épithéliales qui subissent progressivement l'hypertrophie avec transformation claire. Au niveau de certains tubes, ces cellules claires deviennent plus volumineuses, globuleuses avec un noyau aplati à la périphérie.

Les noyaux des cellules sont en général volumineux, chargés de chromatine, parfois multiples et présentent des karyokinèses assez fréquentes.

Les cellules sont atypiques, se compriment les unes les autres et s'infiltrent dans les espaces lymphatiques pour constituer de nouveaux tubes épithéliaux.

Il s'agit donc d'un carcinome de l'ovaire développé dans un stroma épais fibro-muqueux.

Au niveau de la trompe au voisinage de la tumeur, dont l'épithélium est en partie desquamé, la propagation cancéreuse qui s'est faite par la voie lymphatique, infiltre par de larges placards épithéliaux tout le tissu interstitiel.

L'examen de la coupe qui porte sur le hile de la tumeur, qui se replie sur la trompe et le ligament tubo-ovarien, montre la tumeur toujours formée par des boyaux carcinomateux pressés les uns contre les autres.

La trompe est comprimée et envahie par ce tissu carcinomateux ; on rencontre en outre une série de tubes bordés d'épithéliums cylindroïdes très irréguliers, certains offrant un aspect papillomateux, quelques-uns en dilatations kystiformes et qui sont réunis par une série de modifications à des tubes wolffiens normaux ou à prolifération épithéliale légèrement papillaire.

On ne peut pas penser néanmoins que l'origine du carcinome doive être recherchée dans l'épithélium de ces tubes, car de larges espaces lymphatiques remplis par des masses épithéliales viennent jusqu'au voisinage de ces formations müllériennes plus ou moins dilatées et papillaires, de sorte qu'il s'agit là d'un

simple processus irritatif en rapport avec la prolifération carcinomateuse d'une autre origine.

Nous arrivons donc au diagnostic de carcinome de l'ovaire d'origine indéterminée.

Observation LIII (1)

Estor. (In *thèse* Massabuau).

Adéno-épithéliome papillaire de l'ovaire, atypique d'origine vraisemblablement folliculaire. Absence de récidive.

M. C..., âgée de 22 ans, a été réglée pour la première fois à 14 ans ; n'était pas mariée lors du début de sa maladie ; jamais d'avortements ni d'accouchements.

Le début de son affection remonte au mois de juin 1902 par une métrorragie brusque accompagnée de vives douleurs abdominales qui forcèrent le malade à s'aliter, s'accompagnèrent de vomissements et de constipation, et rétrocèdèrent cependant bientôt sous l'influence d'un traitement approprié.

De cette crise douloureuse, la malade conserva une sensation de gêne, de pesanteur abdominale, surtout pendant la marche.

Ses règles deviennent irrégulières et très peu abondantes, pas de pertes blanches.

En août 1902, la malade s'aperçoit de l'augmentation de volume du ventre, et perçoit dans la partie inférieure de l'abdomen une tumeur dure, du volume d'une grosse pomme.

M. le professeur Estor, appelé par le médecin traitant, constata la présence d'une ascite très abondante qu'il ponctionna et qui donna issue à un liquide hématique. Mais bientôt l'ascite reparut tellement abondante et libre qu'elle fit songer au diagnostic de péritonite tuberculeuse à forme ascitique avec gâteau intestinal profond.

(1) Cette observation, placée ici par erreur, doit être classée parmi celles de tumeurs végétantes.

En même temps la malade s'amaigrissait considérablement, présentait de l'œdème des membres inférieurs par compression, et son état général paraissait s'altérer de plus en plus.

Le 17 janvier 1903, laparotomie pratiquée par M. le professeur Estor. Après évacuation d'une ascite abondante hémorraragique, on tombe sur une tumeur de l'ovaire droit, du volume d'une tête d'enfant, à surface lisse et sans végétations externes. La tumeur est libre, nettement distincte de l'utérus et non inclue dans le ligament large. L'ablation sans hystérectomie est facile.

L'ovaire du côté opposé, parfaitement sain, est laissé.

Suites opératoires bonnes.

M. le professeur Estor a eu l'extrême obligeance de nous communiquer les renseignements suivants, ultérieurs à l'opération :

La malade, complètement rétablie, s'est mariée le 25 février 1905 ; elle eut bientôt après un avortement à quatre mois attribué à une fièvre typhoïde.

Jamais depuis son opération elle n'a ressenti de troubles du côté de son appareil génital, par conséquent, depuis trois ans, cette malade n'a pas eu de récidive. Actuellement elle est en état de grossesse.

Examen microscopique : La tumeur est du volume d'une grosse tête d'enfant, arrondie, à grandes bosselures ; sur une de ses faces on constate la présence de la trompe normale avec les franges du pavillon qui viennent s'attacher à un léger soulèvement situé à la place occupée normalement par l'ovaire ; mais l'ovaire a disparu et on voit la paroi péritonéale s'étaler sur la tumeur qui dépend manifestement de l'ovaire.

On note un pédicule filiforme attaché à un des restes de l'organe de Rosenmüller et à l'extrémité libre duquel pend un kyste du volume d'un petit pois, clair et translucide.

La tumeur est enveloppée de toute part d'une capsule épaisse, lisse, richement vascularisée.

Sectionnée sur la face opposée à son insertion ovarienne.

l'ouverture de la tumeur montre une multitude de saillies et de replis qui s'enchevêtrent les uns dans les autres et forment des tumeurs rosées, brillantes, dures mais très friables, ayant une légère translucidité et faisant penser à un tissu myxo-sarcomateux.

Une petite partie de la surface interne de la paroi présente des petits bourgeonnements arrondis, sessiles, translucides, qui se réunissent, forment des saillies plus volumineuses et plus denses, qui aboutissent à former de grosses saillies plus ou moins pédiculisées.

Une coupe verticale des grosses saillies montre qu'en effet elles sont implantées sur la paroi qui parfois se replie de façon à les faire proéminer davantage dans la cavité ; ou bien elles se pédiculisent et l'on peut suivre tous les stades, depuis les petites excroissances jusqu'aux plus volumineuses. Entre les végétations existe souvent une cavité quasi-virtuelle.

Examen microscopique : Sur un point prélevé à la périphérie, on voit que la tumeur est constituée par des cavités revêtues d'épithélium à bourgeonnements papillaires très intenses, séparées les unes des autres par de fines travées conjonctives, qui s'ouvrent les unes dans les autres à mesure de leur accroissement pour constituer une tumeur papillaire type. La progression se fait à la périphérie sous forme de bourgeonnements épithéliaux qui s'isolent et constituent des tubes dont l'épithélium prolifère et qui prennent un aspect de plus en plus papillaire à mesure qu'ils s'agrandissent. Le revêtement épithélial est formé de cellules cylindriques qui, par endroits, deviennent atypiques, disposées sur plusieurs rangs, la disparition de la basale indiquant une tendance de la tumeur à la malignité. En certains points on voit la formation de quelques boyaux pleins qui infiltrent d'une façon diffuse les espaces conjonctifs.

On porte le diagnostic d'adéno-épithéliome papillaire de l'ovaire.

L'examen des coupes portant sur la périphérie permet de

constater l'existence du tissu ovarien avec follicules typiques, mais il n'est pas possible de constater une relation étroite entre ces follicules et la prolifération épithéliale.

L'examen systématique de l'organe de Rosenmüller montre que les tubes de ce dernier sont dilatés et renferment un épithélium en prolifération plus active que normalement. Quelques-uns, au voisinage de la tumeur, sont largement dilatés, irréguliers, d'aspect papillaire de telle sorte que l'on pourrait penser à l'origine de la tumeur à leur dépens, mais en réalité on ne constate aucune relation précise entre ces tubes légèrement enflammés et la tumeur proprement dite.

La proximité plus grande des végétations papillaires jeunes des points où l'ovaire reconnaissable renferme des follicules doit nous laisser penser qu'il s'agit plus vraisemblablement d'une origine folliculaire de la tumeur,

Observation LIV

Bérard. (Société de chirurgie de Lyon, 1901).

Cancer de l'ovaire avec torsion du pédicule fibromateux. Ovariotomie et hystérectomie abdominale totale. Guérison.

Malade de 50 ans. Réglée à 14 ans, mariée à 25 ans, six enfants vivants, un avortement à deux mois et demi. Opérée le 16 mars 1901.

Symptomatologie : celle de son fibrome de l'utérus. La tumeur ovarienne n'est pas diagnostiquée.

Examen de Paviot : cancer épithélial de l'ovaire avec infiltration abondante de formations épithéliales tubulées dans un stroma fibreux, suivant une disposition qui rappelle celle des tubes de Pflüger dans l'ovaire en voie de développement.

Observation LV

Kouznesky, 1904, publie une observation de *cancer médullaire des deux ovaires* chez une jeune fille de 14 ans, non

réglée, qui se caractérisait par de violentes douleurs et l'accroissement de volume du ventre.

Laparotomie : L'ovaire droit avait la dimension des deux poings, le gauche celui d'une noix. Ablation des deux ovaires. Pas de récidive au bout de deux ans.

Observation LVI

Santi, (Société toscane d'obst. et de gynécol., 1902).

Adéno-carcinome de l'ovaire.

Il s'agit de l'examen microscopique de pièces prises macroscopiquement par Pestalloza, et présentée comme fibrome œdémateux. Il s'agit en réalité d'un carcinome.

Sous une mince couche de tissu connectif fibreux, au milieu d'un tissu conjonctif lâche, qui par places se présente comme un tissu muqueux, par d'autres comme infiltré de sang, on trouve des îlots de tissu épithélial.

Ces îlots sont plus ou moins voisins les uns des autres. On peut noter de place en place, de petits espaces entourés d'une rangée de cellules épithéliales qui ont l'aspect de tubes glandulaires. Par endroit ce revêtement semble donner naissance à des masses épithéliales qui, par place, en occupent complètement la lumière. Dans ces espaces, que l'auteur déclare glandulaires, on peut noter parfois la présence d'une cellule beaucoup plus grande que les autres, qui se distingue par l'aspect du noyau ou par l'abondance du protoplasma qui l'entoure.

Ces cellules ont beaucoup l'aspect d'ovules. En d'autres points on note des cordons de cellules épithéliales, généralement peu gros, ou droits ou courbes, toujours nettement distincts du reste du tissu.

Parfois des îlots épithéliaux semblent disposés sur une ligne droite allant de la périphérie au centre et regardant un des espaces glandulaires ci-dessus mentionnés et dans lesquels on voit une cellule ressemblant à un ovule.

On a l'impression qu'il s'agit d'un cordon cellulaire qui va de la périphérie au centre non en ligne droite, mais spiroïde, et

recoupé plusieurs fois dans la même préparation : enfin un tube de Pflüger dont les cellules, après avoir rempli la lumière, tendent à se répandre à la périphérie, et à l'extrémité du tube, dans le follicule.

Pas de follicules mûrs. Dans quelques points on voit des masses d'espaces glandulaires, pleins ou vides, très altérés ; de dimensions variables, tous bien limités. Dans ces points la préparation rappelle beaucoup les figures de Flaischlen, du parenchyme de l'ovaire fœtal.

Plus au centre, la coupe est celle d'un carcinome médullaire. Les vaisseaux sont dilatés, revêtus d'une seule paroi endothéliale, ce sont plutôt des lacunes que des vaisseaux.

Observation LVII

J. Kelly. (*Glasgow. Méd. Journal* 1904.)

♀ 30 ans, célibataire, entrée le 19 février 1903, réglée à 17 ans, régulièrement jusqu'il y a douze mois où les règles diminuent pour *disparaître*, il y a 8 mois. Il y a trois mois, elle s'aperçoit de l'apparition d'une tumeur abdominale. Douleurs depuis six semaines, pâle, mauvaise santé. Abdomen distendu surtout à gauche. Pigmentation des mamelons et de la ligne blanche. Tumeur abdominale perceptible, mobile avec l'utérus. Laparatomie.

Tumeur solide des deux ovaires. Guérison. Pas de nouvelles mais on apprend la mort par récidive en juin.

Examen (M. Ilroy) : Envahissement du stroma ovarien par des masses et des groupes de cellules carcinomateuses en état de prolifération rapide.

Là où il n'est pas envahi le stroma est normal et contient de nombreux follicules de Graaf.

Observation LVIII

Delépine. (*Journal des Sc. médicales de Lille*, 1903.)
Folliculome malin de l'ovaire. Opération. Guérison.

52 ans. 16 fév. 1903. Toujours régulièrement menstruée mais aménorrhée depuis six mois. 10 enfants, accouchements faciles.

Début par vomissements pendant 2 ans, puis tumeur, jamais de douleur, amaigrissement extrême.

Opération. Ascite. Tumeurs bilatérales. Pas d'hystérectomie. Sort guérie. 15 mars. Perdue de vue.

Examen : Tumeur droite plus volumineuse. 620 grammes. 2 fortes de bosselures. Une est parsemée d'un grand nombre de kystes saillants. (Tête d'épingle à œuf de pigeon.) Consistance ferme, uniforme, solide, blanc grisâtre, en un point brunâtre. indiquant un foyer hémorragique : l'autre bosselure, solide avec un gros kyste du volume du poing. Trompe intacte.

En un point de cette dernière partie on voit saillir à travers la capsule déchirée une masse faisant corps avec la tumeur constituée par une série de végétations en aiguilles ou en pyramides, accolées et tassées les unes contre les autres. (Masses néoplasiques ayant fait hernie.)

Section transversale : Les deux parties ont le même aspect. Surface finement granuleuse, granitée. (Nombre considérable de petites saillies d'un blanc jaunâtre tassées les unes contre les autres). Dans les points où ces petites végétations n'existaient pas, la tumeur semble creusée de petites cavités kystiques, quelques-unes à peine visibles à l'œil nu, atteignent le volume d'un pois.

Examen microscopique. *Folliculome* (1).

Sur une coupe longitudinale, on voit au sein du tissu con-

(1) L'auteur assimile ce cas à celui de Gottschalk. Juin 1902. Soc. de méd. interne de Berlin.

jonctif qui forme la trame de la tumeur, de longs bourgeons épithéliaux, coupés dans divers sens, qui frappent d'abord par leur abondance extrême. En parcourant les divers points de la coupe, on peut saisir ces bourgeons à toutes les phases de leur développement.

A l'origine ils se présentent sous l'aspect de masses épithéliales compactes, sans cavité centrale, de petit volume, tassées les unes contre les autres. Peu à peu ces bourgeons augmentent de volume, poussent des prolongements dans le tissu conjonctif voisin, et ils s'étranglent en divers points de façon à former des sortes de cavités kystiques remplies d'une substance amorphe et sur la paroi desquelles les cellules se disposent de manière à former un revêtement épithélial continu et stratifié, d'épaisseur assez considérable. Ce revêtement épithélial est assez régulièrement disposé à la surface interne du tube et n'envoie pas de végétation ni de bourgeons dans sa cavité ; mais il présente lui-même des particularités intéressantes en ce sens, que les cellules épithéliales qui revêtent la paroi de chaque petit kyste, tout en formant une couche continue, se disposent suivant un mode spécial et l'ensemble de la couche épithéliale semble lui-même divisé en une série de petites masses sphériques circonscrivant des cavités kystiques microscopiques. Il en résulte que dans le revêtement épithélial qui constitue les parois du grand kyste, se trouve creusée une seconde série de petits kystes microscopiques circonscrits par les même cellules épithéliales.

. . . . . .

C'est donc là une tumeur maligne, mais qui semble toutefois au point de vue histologique d'une malignité relative si l'on considère les tumeurs de l'ovaire dans lesquelles les masses épithéliales se présentent sous forme de traînées extrêmement nombreuses et irrégulières, et où les éléments cellulaires n'affectent aucun mode de groupement et envahissent rapidement la surface de l'ovaire et les organes voisins.

Observation LIX

Forgue. (In *thèse* Massabuau.)

Adéno, épithéliome de l'ovaire d'origine folliculaire.

Récidive deux ans après l'opération.

Marie Malavialle, âgée de 48 ans, exerçant la profession de ménagère, entre le 15 août 1903, dans le service de M. le professeur Forgue, salle Jean-Louis-Petit, nº 9.

Antécédents héréditaire. Mère morte à 68 ans d'une pleurésie.

Antécédents personnels. Règlée à 14 ans et depuis. régulièrement jusqu'à il y a 6 mois environ. Mariée à 21 ans, elle a eu quatre enfants dont deux sont bien portants ; des deux autres, l'un est mort d'une angine diphtérique, l'autre d'une fluxion de poitrine, à l'âge de 3 ans.

La malade fait remonter le début de son affection au commencement du mois de mai 1903. Elle a ressenti à ce moment de douleurs dans le bas-ventre, irradiées aux aines et aux membres inférieurs tout entiers.

Quelques jours plus tard, elle s'aperçoit que son ventre augmente de volume d'une façon rapide.

Le 15 mai 1903, elle entre à l'hôpital où elle fait un séjour de neuf jours.

Peu de temps après qu'elle est rentrée chez elle, les douleurs ont augmenté d'intensité, la démarche est devenue impossible par suite de l'augmentation du volume de l'abdomen, le décubitus dorsal provoque une gêne respiratoire considérable : la nuit elle est obligée de rester assise, pas de troubles urinaires.

Elle entre à nouveau le 15 août 1903 à l'hôpital. A l'examen, on constate la présence d'une légère lame d'ascite, et sur la ligne médiane, au-dessous de l'ombilic, la main palpe une tumeur nodulaire dont certains nodules sont durs, les autres rénitents où dépressibles.

Par le toucher vaginal on perçoit dans le cul de-sac de Douglas des masses polykystiques qui viennent bomber fortement.

Laparatomie le 20 août 1903. on enlève une volumineuse tumeur de l'ovaire gauche. en partie dure, nodulaire. en partie ré-

nitente où fluctuante, et qui donne l'impression d'une masse polykystique à parties solides. On enlève l'utérus auquel la tumeur est adhérente et l'ovaire du côté opposé augmenté de volume.

Les suites opératoires sont très bonnes et le 25 septembre 1903, la malade sort de l'hôpital, guérie.

Elle a été revue par M. le professeur Forgue le 11 septembre 1905. Depuis deux mois seulement l'état général de la malade, s'était considérablement altéré, elle était très amaigrie et depuis quelques jours présentait de l'ictère, la palpation abdominale faisait reconnaître dans l'hypogastre un large gâteau adhérent, ulcéré, manifestement de nature cancéreuse ; de même, on percevait des nodosités dures dans l'hypocondre droit et dans la région iliaque ; l'ictère que présentait la malade faisait aussi penser à une métastase hépatique. Cette femme était donc, exactement deux ans après l'opération, en pleine récidive et généralisation cancéreuse.

Les renseignements qu'a bien voulu nous donner depuis son médecin traitant nous ont appris que cette femme était morte dans un état de cachexie complète, en décembre 1905.

Examen microscopique. La tumeur est du volume d'une tête d'adulte. On voit la trompe qui, partie de l'utérus, vient serpenter sur la tumeur étalant son pavillon à sa surface ; le ligament tubo-ovarien est nettement apparent.

A la coupe, la tumeur est formée par une grosse cavité pseudo-kystique à paroi épaisse, remplie de masses bourgeonnantes d'aspect papillaire, et constituée par la dégénérescence des parois conjonctives dont on constate les restes.

Une partie de la tumeur est solide et constituée par un tissu dense, creusé par de petites cavités dues à un processus dégénératif, à bords irréguliers, et au niveau desquelles on voit débuter un bourgeonnement papillomateux.

L'ovaire du côté opposé est augmenté légèrement de volume, induré et bosselé, avec des sillons profonds et parfois étoilés. En plusieurs points de sa surface on note de petites saillies verruqueuses du volume d'un grain de chénevis, surmontées

d'une petite touffe de villosités : l'une de ces formations est du volume d'un pois chiche, dur et couvert à son sommet de papilles allongées.

A la coupe, l'ovaire est compact, de couleur rougeâtre, très dur, renfermant de gros corps jaunes en résolution et dans un tissu compact, des formations arrondies, hystiques, du volume d'une tête d'épingle à une lentille et à un petit pois, remplies de végétations fines et blanches.

Les végétations papillomateuses de la surface, coupées dans leur milieu, présentent un tissu en continuité avec une masse blanchâtre, comme si elles dépendaient de l'extériorisation d'un de ces petits kystes papillaires.

Examen microscopique. — La tumeur est constituée à la périphérie par des masses épithéliales de type papillaire constituant des bourgeons volumineux avec des couches épithéliales d'une très grande épaisseur, s'implantant sur un pédicule de tissu conjonctif embryonnaire, qui devient rapidement muqueux et dégénéré au fur et à mesure que la prolifération épithéliale forme de volumineux champignons.

Il s'agit d'un épithélio-carcinome papillaire à prolifération épithéliale très intense et à dégénérescence rapide, aboutissant à la formation de cavités kystiques irrégulières.

Au niveau d'une coupe de la tumeur, aucun détail de structure ne permet de se rendre compte quelle peut être l'origine de la néoformation.

L'examen de l'ovaire du côté opposé, qui est également au début d'une évolution épithéliomateuse, montre l'existence de proliférations épithéliales papillaires à couches épaisses constituant un épithélioma papillaire typique formant par endroits de larges placards, ou s'infiltrant sous forme de tubes ou de travées plus ou moins minces dans le stroma ovarien.

Si l'on recherche l'origine de la prolifération, il semble en certains points qu'elle dépend de l'épithélium de surface trouvant en particulier son point de départ au niveau de dépressions d'anciens corps jaunes.

Mais l'étude attentive de plusieurs préparations laisse penser bien plus volontiers à une origine folliculaire.

On trouve, en effet, en certains points des follicules de Graaf très augmentés de volume, de forme ovalaire régulière, constituées par un ovule indubitable, plus ou moins dégénéré, entouré par une épaisse couche de cellules épithéliales en voie de proliférations, couche séparée par une lumière d'un révêtement épithélial plus périphérique.

Nous n'avons pas pu établir une relation absolument précise entre ces petits kystes folliculaires et la lésion épithéliomateuse mais tout nous porte à croire à une origine folliculaire de la tumeur.

Observation LX

Lockyer. (Soc. Obst. Londres, 1905).

Carcinome primitif de l'ovaire.

Femme de 47 ans, célibataire, examinée en 1903 pour néphroptose sans qu'on ait alors constaté de tumeur. En 1904, la menstruation cesse et la malade, à ce moment, découvre sa tumeur abdominale qui bientôt s'accompagne d'ascite.

Opération en mars 1904. Double ovariotomie : cancer alvéolaire, très malin. La tumeur est dans un état plus avancé d'un côté que de l'autre.

Six semaines après, la malade présentait déjà une récidive, qui s'accompagna d'obstruction intestinale.

Réopérée, elle quitta l'hôpital malgré sa cachexie envahissante.

Observation LXI

Fournier. (*Journal des praticiens*, 1904).

Tumeur maligne de l'ovaire.

19 ans, réglée à 13 ans, toujours régulièrement.

Début par amaigrissement et augmentation du volume du ventre, respiration moins libre (14 juillet).

Vers le 25 juillet, douleurs assez aiguës dans le ventre pendant quinze jours, repos. En août, trois pertes de sang analo-

gues aux règles normales. Au début de septembre, douleur extrêmement vive dans le côté gauche du ventre. Dure trois jours.

Grossissement très rapide du ventre.

Opération le 27 septembre (docteur Camescasse) énorme tumeur de l'ovaire droit.

Examen (Hallion) : Carcinome « des plus malins. »

Guérison après des accidents graves de septicémie dont l'étude est l'objet de l'article publié :

Observation LXII

Vignard. (*Archives provinciales de clin.*, 1904.)

Cylindrome de l'ovaire.

Age : 20 ans.

Signes : règles irrégulières puis aménorrhée (depuis sept. 1897), puis accroissement de volume du ventre (mai 1898). Douleurs en septembre 1898, une perte peu abondante, puis rien jusqu'à fin mai 1899.

Opération : Ablation de l'ovaire droit dégénéré.

L'ovaire gauche est très atrophié : analogue à celui du fœtus de cinq à six mois.

Examen macroscopique : trompe saine.

Examen histologique : structure uniforme.

1° Stroma conjonctif à cellules fusiformes ou étoilées. ayant subi par places la déformation muqueuse.

2° Masses cellulaires ayant la forme de cordons à plusieurs rangées de cellules, coupés en différents sens ; elles ont l'apparence de cellules épithéliales ; cette apparence est surtout nette sur la bordure des masses cellulaires en contact avec le stroma : là elles revêtent la forme cylindrique, à noyaux fortement colorés, à base tournée vers la périphérie.

3° A l'intérieur des masses cellulaires on voit des productions sphériques, ovoïdes ou en forme de massue et remarquables par leur réfringence. Elles sont bordées par une rangée de cellules épithéliales cylindriques tout à fait analogues à celles

récemment décrites à la périphérie des masses cellulaires. De plus, ce sont bien les bases des cellules et non leurs extrémités libres qui sont en rapport avec elles.

Dans certains points des préparations on voit ces productions se continuer avec le stroma, parfois par l'intermédiaire d'une partie rétrécie.

Il s'agit bien là des fameux corps oviformes, véritables bourgeonnements de la partie hyaline du stroma conjonctif à l'intérieur des masses cellulaires.

S'agirait-il là de sarcome ? on pourrait le croire si on ne constatait l'aspect épithélial des cordons cellulaires analogues à des cordons de Pflüger énormément prolifères.

Observation LXIII

Von Kahlden. (*Centralblatt für allg. Pathol.*, 1905.)

Carcinome myxomateux.

Femme de 43 ans, mère morte de sténose pylorique. Réglée pour la première fois à 14 ans et depuis irrégulièrement.

Depuis un an cette malade se plaint d'une sensation de pesanteur dans le ventre ; depuis six mois son ventre a augmenté de volume. Difficulté pour uriner.

A l'examen, on trouve l'abdomen rempli par une tumeur solide qui arrive jusqu'au rebord costal. Cette tumeur est immobile et l'utérus ne peut être délimité de la tumeur.

Laparotomie le 10 octobre 1901, pas d'ascite. La tumeur développée aux dépens de l'ovaire gauche est adhérente à la vessie, à l'utérus, aux anses intestinales, au plancher pelvien. On l'extirpe ainsi que l'utérus normal.

Le 19 novembre, elle quitte l'hôpital guérie.

En novembre 1902, la malade revue est bien portante.

En juillet 1903, la malade présente de l'ascite et son petit bassin est envahi par des masses néoplasiques.

Le 6 mars 1004, elle meurt dans la cachexie.

Examen macroscopique. Tumeur irrégulière, sa circonférence maxima est de 60 centimètres.

Le salpinx est très adhérent. la tumeur présente un pédicule formé par le ligament large et le ligament de l'ovaire. A la coupe, la tumeur est solide renfermant quelques petites cavités kystiques à contenu aqueux. La consistance de la tumeur est molle. On y rencontre beaucoup de foyers hémorragiques, l'ovaire droit est normal.

Examen microscopique. La structure de la tumeur est celle d'un adéno-carcinome alvéolaire. Le stroma est formé d'un tissu conjonctif fibrillaire ou myxomateux.

Les alvéoles sont remplis de cellules cylindriques, cubiques ou polygonales : les cellules qui s'appuient directement sur le stroma sont des cellules cylindriques : elles ont une hauteur de 23 μ environ, un noyau rond ou ovalaire, souvent l'aspect caliciforme : de même les cellules polygonales ont parfois, à cause de la dégénérescence muqueuse avancée, une forme vésiculaire.

La tumeur a, par endroits, un aspect gélatineux. Dans ces points on trouve un tissu lâche formé d'une substance muqueuse fondamentale dans laquelle sont de rares éléments astériformes à prolongements longs et filiformes.

Les deux tissus que nous venons de mentionner sont séparés par un tissu intermédiaire. Il est formé par un tissu myxomateux dans les mailles duquel sont des cellules qui ont une analogie avec les cellules néoplasiques. Ces cellules sont remarquables par leur forme vésiculeuse en anneau d'évêque ; on les trouve tantôt isolées, tantôt groupées dans une substance muqueuse.

Le tissu que nous venons de décrire rappelle un peu la constitution du carcinome colloïde tel que nous le trouvons dans l'estomac.

Mais ce que nous avons ici n'est pas du carcinome colloïde. Dans ce dernier, ce qui vient en première ligne, c'est la trans-

formation muqueuse par dégénérescence de l'épithélium qui disparaît des alvéoles.

Dans notre cas, la chose essentielle est la transformation du stroma conjonctif en tissu muqueux : la dégénérescence des cellules épithéliales est au second plan.

Donc la transformation muqueuse du tissu conjonctif est ici la chose la plus importante. La preuve en est dans ce fait que les parties qui ressemblent à du carcinome colloïde et qui ont encore dans leurs mailles des cellules néoplasiques se trouvent dans le voisinage des parties de prolifération néoplasique qui appartiennent au type néoplasique, c'est-à-dire adéno-carcinomateux ; on a l'impression que les cellules qui sont dans les mailles du tissu muqueux ne se transforment que secondairement.

L'épithélium de surface, sain dans la plus grande partie de son étendue, forme des enfoncements dans le tissu sous-jacent, mais on ne peut voir une relation nette entre les cellules de cet épithélium et les cellules néoplasiques.

Ainsi donc, nous avons affaire à un carcinome de l'ovaire qui a une tendance très marqué à transformer ses éléments en tissu muqueux ; c'est surtout l'activité de transformation du stroma conjonctif qui fait que la tumeur prend l'aspect en certains points de masses gélatineuses ; c'est pourquoi il faut appeler cette tumeur : carcinome myxomateux, et la bien distinguer du carcinome colloïde décrit par Malassez, en 1875.

Observation LXIV

Danel (*Journal des Sc. méd. de Lille*, 21 janvier 1905, I, 49). *Volumineux épithéliome de l'ovaire chez un sujet jeune présentant une atrophie extrême des organes génitaux internes.*

Mlle B..., 25 ans.

Bonne santé, mais *jamais réglée ;* jamais de maladies périodiques.

Cependant développement normal.

Depuis dix-huit mois (janvier 1903) amaigrissement progressif, rapide surtout depuis trois mois. Affaiblissement, malaises. Le ventre commence à grossir en janvier 1904.

Mi-juillet, aggravation. Anorexie. Douleurs fortes dans le ventre et les lombes. Vomissements le 29 juillet. Le 30 juillet, examen (Vanverts et Dubois). Tumeur de l'hypogastre : ressemble à utérus gravide. Vulve normale, clitoris volumineux. Vagin normal : une tumeur faisant saillie sur la paroi postérieure empêche le doigt d'arriver au col.

Nombreux ganglions cervicaux hypertrophiés, qui ont diminué depuis quelques temps.

Diagnostic hésitant.

Opération le 4 août. Vanverts et Dubois. Ascite légère. Enorme néoplasme jaunâtre, Une adhérence épiploïque : en haut la tumeur est libre, en avant elle présente un revêtement péritonéal continu dans ses deux tiers inférieurs environ ; plus haut il semble que la séreuse ne le recouvre pas ou qu'elle est très amincie. Dans cette portion supérieure, la tumeur est friable, le doigt y enfonce et provoque l'écoulement de liquide louche et le détachement de parcelles de la tumeur.

Adhérences au péritoine du bassin.

La tumeur est très adhérente à la fin du grêle, au cœcum. Impossible de l'isoler, elle semble s'être propagée aux parois.

Pas de noyaux péritonéaux.

On ne voit nulle trace d'utérus ni d'annexes : le bassin est vide.

Drainage. Suture.

Toucher aussitôt après : on ne sent pas le col mais le vagin semble se continuer en haut par un étroit canal dans lequel on ne peut pénétrer (canal cervical atrophié ?)

Mort le 5 août, à une heure du matin.

Examen anatomique. — Poids : 2 kgr. 700. Semble un ovaire monstre de 25 × 15 centimètres. Surface recouverte

d'une albuginée blanchâtre. A la surface on voit la trompe et son pavillon sains. Longueur, 11 centimètres.

La tumeur à la coupe est cloisonée par des travées partant de l'enveloppe conjonctive et plus épaisses qu'elle. Chaque lobule contient un tissu mou, encéphaloïde, rosé, suc au râclage. Régions en voie de nécrobiose. Un foyer hémorragique. Pas de kystes.

Examen histologique. — Alcool. Celloïdine. Hématoxyline iodée et picro-carmin.

Faible grossissement: boyaux cellulaires pleins, séparés par des travées conjonctives épaisses et assez abondantes. Parmi ces amas de cellules, les unes ont bien pris la matière colorante et leur aspect, ainsi que leur disposition réciproque fait penser déjà qu'il s'agit d'éléments épithéliaux ; d'autres, au contraire, sont pâles et présentent un centre notablement dégénéré, où il n'est même plus possible de découvrir de contours cellulaires ou de noyaux.

Par places, le tissu néoplasique est envahi par le sang. En ces points les globules rouges et la fibrine rétractée masquent les détails de structure. Malgré l'inclusion à la celloïdine et en raison des manipulations ultérieures, certaines portions des coupes sont comme dissociées. On y constate l'apparence grossière d'un réticulum lymphatique, par étirement des fibres appartenant à la charpente. Mais les éléments constituant ce pseudo-réticulum sont épais et, de plus, à un fort grossissement, on ne peut mettre sa présence en évidence sur d'autres points des coupes.

Fort grossissement. Pas dé réticulum. Mitoses rares ou absentes. On voit des cellules pénétrer dans les travées conjonctives et aller y former des nids épithéliaux.

Epithélioma lobulé typique.

Observation LXV

Forgue, *in* Massabuau.

Carcinome de l'ovaire droit à cellules géantes et d'origine indéterminée. Diagnostic difficile avec l'endothéliome. Récidive un an après.

M... P., âgée de 58 ans, de Florac (Lozère), entre le 17 mai 1905 dans le service de M. le professeur Forgue, salle Dubreuil numéro 14.

Dans ses antécédents personnels on note qu'elle a été réglée à 14 ans et toujours depuis assez régulièrement.

Elle a eu deux grossesses dont la dernière remonte à 32 ans; pas d'avortements. La ménopause est survenue il y a sept ans, à 51 ans.

Depuis ce moment la malade a remarqué une augmentation de volume du ventre, mais c'est surtout depuis trois mois que cette augmentation de volume s'est plus fortement accentuée.

La malade n'a jamais eu de pertes rouges depuis sa ménopause, ni de pertes blanches.

Elle n'a pas de douleurs violentes, simplement une sensation de pesanteur dans le bas-ventre et dans la région lombaire.

Elle n'a jamais eu de troubles vésicaux, mais de la constipation très marquée, surtout depuis deux au trois mois.

L'état général est resté assez bon : cependant la malade est un peu amaigrie, les digestions sont devenues plus difficiles et elle présente un léger œdème des membres inférieurs.

A l'examen on constate une augmentation de volume du ventre, surtout marquée au niveau de l'hypogastre et de l'hypocondre gauche.

On ne constate pas la présence d'ascite.

A la palpation on reconnaît une tumeur du volume d'une tête d'adulte, s'étendant en hauteur depuis la symphyse pubienne jusqu'à une ligne passant à deux travers de doigts au-dessus de l'ombilic. Sa consistance est en partie dure, en partie rénitente ; sa surface est grossièrement lobulée.

Le toucher vaginal permet de constater la tumeur qui bombe

dans le cul-de-sac de Douglas et dans le cul-de-sac latéral droit.

Par le palper combiné, les mouvements imprimés à la tumeur ne sont pas transmis à l'utérus qui en est donc indépendant.

On porte le diagnostic de kystome malin de l'ovaire droit, inclus dans le ligament large.

Laparotomie le 26 mai 1905, par M. le professeur Forgue.

A l'ouverture du péritoine, pas d'ascite. La tumeur, développée aux dépens de l'ovaire droit, présente des adhérences intestinales et de l'inclusion à droite.

On l'enlève en pratiquant l'hystérectomie supra-vaginale et l'ablation des annexes gauches normales.

Deux drains hypogastriques sont placés.

Suites opératoires parfaites.

Le 9 juin 1905, ablation de fils. Réunion par première intention.

Le 25 juin 1905, la malade sort guérie.

M. le professeur Forgue a eu des nouvelles de la malade par l'intermédiaire de son médecin traitant. Elle n'a pas tardé à présenter des symptômes de récidive et présente actuellement (1905) des signes de généralisation, notamment gastrique et intestinale, qui ne laissent aucun doute sur l'issue rapide de la maladie.

Examen macroscopique. — La tumeur ovarienne du volume d'une tête d'adulte est enveloppée par une coque lisse, d'aspect nacré, parcourue par de gros vaisseaux, du volume d'une plume d'oie ou de poulet, présentant par places des saillies lobulées.

A la coupe, on voit une capsule mince s'épaississant, devenant très dure, nacrée par endroits ; elle envoie dans la tumeur des tractus fibreux qui délimitent des lobules volumineux qui sont subdivisés par des tractus plus fins en lobulations plus petites et très irrégulières ; par endroits ces tractus forment des carrefours assez volumineux qui peuvent présenter un aspect translucide. Un des gros lobes du centre a subi une

dégénérescence totale. Il apparaît formé par un magma jaunâtre et ayant au premier abord l'aspect de tissu adipeux mélangé de tissu myxomateux ; d'autres lobes présentent cette dégénérescence en leur centre, ou bien sous forme de travées envahissantes sur leurs bords. Le tissu même des lobules est de couleur gris rosé, humide, brillant, translucide, friable ; par places il devient plus blanchâtre, homogène et plus brillant, dans une partie de la tumeur, le tissu se présente sous la forme de bourgeons rosés qui paraissent proliférer et s'agrandir dans une cavité.

Examen microscopique. — La tumeur est constituée par des cellules atypiques, constituant des amas irréguliers infiltrés dans le tissu conjonctif et formant des foyers d'étendue variable. A la périphérie de ces foyers, les espaces lymphatiques dilatés sont plus ou moins infiltrés par des cellules atypiques, et par endroits ces cellules qui recouvrent la paroi laissent un espace central vide ; on pourrait penser qu'il s'agit là d'un endothéliome, d'autant plus qu'entre les amas de la partie centrale du foyer, le tissu conjonctif interstitiel prolifère pour donner naissance à des formations cellulaires qu'il est difficile de différencier des amas néoplasiques. Mais si l'on examine d'autres parties de la tumeur, on constate que les amas et les tubes néoplasiques s'étendent sur une plus grande étendue, prennent parfois même un aspect lobulé et sont constitués par des cellules irrégulières, intimement accolés les unes aux autres en mosaïque, subissant souvent une hypertrophie claire et aboutissant, surtout dans le centre, à une dégénérescence granulo-graisseuse avec formations cavitaires ; certaines formations prennent également l'aspect d'un tube glandulaire, les karyokinèses sont extrêmement nombreuses et un certain nombre de cellules subissent une hypertrophie très forte, renferment un noyau très coloré et peuvent présenter des noyaux multiples, de façon à constituer des cellules géantes ; ces der-

nières sont toutefois assez peu nombreuses et ne revêtent pas le type syncithial net.

L'ensemble de ces caractères permet de penser que nous n'avons pas affaire à un endothéliome ni à une tumeur d'origine syncithiale, mais à un carcinome de l'ovaire dont le point de départ ne peut être déterminé.

Observation LXVI

A. L. Mc. Ilroy. (*J. of. obst. and gyn. of. the Brit. emp.* Juin 1905.

Carcinome primitif de l'ovaire.

Opérés par J. K Kelly, à la Glasgow Royal Infirmary.

Femme de 36 ans, célibataire.

Menstruation normale, jusqu'un an avant l'entrée, époque à laquelle les règles d'abord irrégulières, s'arrêtèrent pendant quatre mois, puis revinrent irrégulièrement en s'accompagnant de douleurs et de vomissements. Deux mois avant douleurs et tumeur abdominale croissant d'intensité dans la région hypogastrique Malade anémique, affaiblie, pas d'œdème, poumons sains. Abdomen distendu, tumeur ferme, irrégulière occupant tout le côté gauche jusqu'aux côtes, analogue à un utérus gravide. Toucher : Masse irrégulière, dure, remplissant le Douglas et le cul-de-sac droit, cul-de-sac gauche libre, utérus assez mobile.

Diagnostic : Kyste de l'ovaire, avec pédicule tordu probablement.

Laparatomie : On trouve que la tumeur gauche a pour siège l'ovaire, la droite, plus petite, remplit le pelvis. Légères adhérences récentes de l'épiploon. Ablation des deux tumeurs. Suites bonnes, mais on apprit que la malade est morte après trois mois, avec retour de sa tumeur et de ses douleurs abdominales

Examen des pièces. La plus grosse tumeur est grosse à peu près comme trois fois la petite. Longueur 17 centimètres, épaisseur 11 centimètres. Poids 2 livres trois quarts.

Elle ressemble à un ovaire énorme, un peu irrégulier, de consistance ferme avec des espaces kystiques assez grands. La capsule est injectée et luisante. Trompe normale. A la coupe la tumeur est solide au centre, mais à chaque extrémité, on trouve des kystes remplis de matière colloïde. La plus petite tumeur est cônique, l'une des faces concaves par le contact de l'autre tumeur. Longueur 9 centimètres, épaisseur 5 centimètres. Poids trois quarts lb. Tissu ferme avec en un point, un kyste. Les kystes des deux tumeurs sont cloisonnés, et la membrane qui les cloisonne est gélatineuse d'aspect.

Examen microscopique : Les deux tumeurs sont identiques. Les coupes montrent clairement la structure du carcinome diffus. Le tissu conjonctif est dense, il est envahi par des traînées profondes de cellules épithéliales, plus denses en certains points qu'en d'autres. Ces cellules épithéliales sont disposées en nids et en longues rangées. On voit dans le stroma de larges vaisseaux avec un revêtement endothélial. Çà et là sont des espaces glandulaires, de dimensions variables, recouverts d'un épithélium cylindrique.

Les cellules épithéliales sont très irrégulières dans leur distribution ; mais elles sont toutes cylindriques, les noyaux sont grands, le protoplasma granuleux, certaines contiennent des vacuoles. On voit quelques figures de karyokinèse. Autour de quelques-uns de ces nids cellulaires, sont des zônes de dégénérescence hyaline. Çà et là, entre les cellules épithéliales dans les portions les plus denses, sont de grandes cellules rondes, avec une membrane bien caractérisée, montrant quelque inégalité d'épaisseur. Ces cellules contiennent un grand noyau pâle avec de nombreux nucléoles, le reste du protoplasme est clair, et rayé. Ce sont peut être des cellules en stade plus avancé de dégénérescence : elles ressemblent beaucoup aux corps ovulaires discutés d'Emmanuel.

Observation LXVIII (personnelle).

J. G..., âgée de 31 ans, entrée le 8 novembre 1905, salle Nélaton, à l'hôpital Necker, dans le service de notre maître le docteur Routier.

Antécédents héréditaires sans intérêt.

Antécédents personnels : Réglée à 13 ans et demi, mais jamais régulièrement, la malade a toujours eu des interruptions, durant parfois deux ou trois mois. Les règles durent trois jours, elles présentent une coloration normale, elles ont toujours été fort douloureuses.

Le mariage, à 18 ans et demi, n'a pas eu d'influence sur les règles, qui retardent toujours de quinze jours en moyenne.

La malade a eu un enfant il y a neuf ans. Les règles ont persisté pendant les deux premiers mois de la grossesse. Celle-ci s'est passée sans incidents. Cependant il y eut hydramnios, présentation par le siège avec procidence d'un pied, et l'accouchement nécessita la version. L'enfant est bien portante.

Depuis son accouchement la malade est toujours souffrante. Les règles ont gardé le même type. Leucorrhée abondante.

Il y a quatre ans, elle a été soignée pour métrite (tampons, ovules) et a guéri. Il y a trois ans douleurs, que la malade qualifie de rhumatisme dans tout le côté droit.

Depuis deux ans les règles sont devenues régulières et mensuelles. Elles durent maintenant huit jours et sont moins douloureuses. Pas de métrorrhagies.

Actuellement, la malade se croit enceinte, parce que son ventre grossit beaucoup. En deux mois il a pris le volume du ventre d'une femme enceinte de cinq mois.

Elle a des nausées, il lui semble percevoir des mouvements fœtaux. Pas de constipation, mictions faciles et plutôt fréquentes, la pollakiurie ayant augmenté depuis six mois. Les seins ne sont ni gonflés ni douloureux.

Les régions ovariennes, surtout à droite, sont le siège de vives

douleurs, qui surviennent par élancements et forcent la malade à se courber en deux.

Les dernières règles datent du 29 octobre, elles ont eu leurs caractères ordinaires.

Depuis quatre mois la malade a commencé à maigrir. Le poids a diminué en ce temps de 5 kilogrammes. Elle se sent affaiblie, facilement lasse. elle souffre de sueurs abondantes.

Examen : Le ventre est globuleux, saillant; il semble déceler une grossesse de cinq mois. La circulation collatérale est assez développée et également des deux côtés. Les seins sont normaux, l'aréole peu pigmentée, la pression y dénote l'absence de colostrum.

La palpation décèle une grosse tumeur, très dure, médiane, immobile, plongeant des deux côtés dans le petit bassin. Pas d'ascite.

Il existe un petit papillome sur la grande lèvre droite.

Le toucher montre le col dur, assez élevé, très déchiré. Dans le cul-de-sac postérieur et les culs-de-sac latéraux on sent la tumeur qui bombe, très dure. La palpation combinée avec le toucher montre que la tumeur fait absolument corps avec la tumeur. qui possède des bosselures multiples : l'une d'elles assez saillante, est sentie au-dessus du pubis et se prolonge au-dessous de lui sur la face antérieure de l'utérus.

Diagnostic : Fibrome utérin.

Opération le 10 novembre, par M. le docteur Routier. Laparotomie médiane. A l'ouverture de la paroi, il s'échappe quelques gouttes de liquide citrin. On voit immédiatement une grosse tumeur, de coloration blanche, dans laquelle est enclavée une bosselure médiane, antérieure, rouge foncé, qui n'est autre que l'utérus. La tumeur est pédiculée et dépend du ligament large gauche.

Hystérectomie totale. La tumeur est adhérente en quelques points au péritoine qui est envahi. On voit aussi sur le péritoine du cul-de sac de Douglas et des fosses iliaques quelques petits nodules blancs, comparables à des taches de bougie, qui sont soigneusement excisés. On peut ainsi voir les uretères dénudés

des deux côtés sur une certaine longueur. Ces plaies péritonéales sont suturées par un point de catgut.

Réunion en un plan au fil de bronze d'aluminium. Suites normales. La malade sort guérie le 5 décembre.

Nous l'avons revue à diverses reprises et examinée plusieurs fois : en septembre 1906, elle ne portait aucune trace de récidive, cicatrice vaginale souple et indolore. La palpation et le toucher montrent que la cavité abdominale ne contient aucune tumeur.

Nous avons reçu il y a quelques jours (mai 1907) des nouvelles de cette femme qui est en excellente santé.

Examen de la pièce. — La tumeur mesure 17 × 15 × 9 centimètres et pèse 1.200 grammes. La couleur est blanche, à peine rosée, de consistance ferme. L'aspect est bosselé, sans forme déterminée. Sur la face antérieure on reconnaît la trompe saine, non hypertrophiée, avec un pavillon perméable. Elle est rattachée à la tumeur par un méso qui n'est pas infiltré. Le pédicule est large et étalé ; sur sa coupe on reconnaît facilement tous les éléments du pédicule ovarien. Il n'y a pas de torsion.

La surface de la tumeur présente quelques adhérences péritonéales, avec propagation de la tumeur au péritoine.

La coupe de la tumeur a un aspect lardacé, blanchâtre, fibreux. Elle est creusée d'une cavité en forme de fente qui la parcourt dans sa plus grande dimension. La paroi est lisse. A l'entour l'aspect de la tumeur est moins dense plus rosé.

Une mince coque fibreuse semble entourer la tumeur. Elle paraît d'origine péritonéale, car elle se continue nettement avec le mésosalpinx. On peut la décortiquer sur une partie de la tumeur.

L'autre ovaire, un peu gros, présente un gros follicule. La trompe est saine, l'utérus paraît normal.

Examen microscopique (préparations dues à l'obligeance du docteur A. Herrenschmidt) : *Tumeur principale.* Dans les points les plus caractéristiques, on se trouve en présence d'un tissu mixte composé de travées épithéliales circonscrites par du tissu conjonctif adulte.

1° *Travées épithéliales* : les tubes sont irréguliers comme

forme, plus ou moins serrés les uns contre les autres, séparés par des épaisseurs de tissu fibreux extrêmement variables. Dans un certain nombre de cas, ils ne renferment qu'une seule couche de cellules ; ailleurs ils sont plus épais et renferment un nombre plus ou moins grand d'assises cellulaires. Dans plusieurs endroits on rencontre en leur centre une sorte de lumière en faisant des tubes cellulaires à proprement parler. Au point de vue cytologique, les cellules épithéliales sont absolument atypiques, elles possèdent un protoplasma granuleux, et un noyau comprenant un filament chromatique bien coloré et un ou deux nucléoles : on observe un certain nombre de formes de dégénérescence avec condensation et éosinophilie excessive du protoplasma et piknose du noyau. Les figures karyokinétiques y sont en nombre modéré. On rencontre quelques figures de karyokinèse anormales multipolaires.

2° *Le tissu conjonctif* abondant n'offre rien de particulier à noter. De caractère nettement adulte, il renferme un nombre normal de noyaux et présente en certains points un degré prononcé d'infiltration leucocytaire. Les vaisseaux sanguins sont assez rares. il nous ont paru peu altérés, parmi les lymphatiques les uns sont intacts, les autres sont bourrés de cellules épithéliales.

En un point nous avons observé un capillaire sanguin de diamètre assez considérable : ce vaisseau, dont la lumière béante est remplie d'hématies, présente sur une de ses parois un amas considérable de cellules identiques à celles que l'on rencontre dans les travées cellulaires qui constituent le corps même de la tumeur. Cet amas cellulaire pourrait en imposer à première vue pour une production néoplasique d'origine vasculaire. Mais si l'on remarque qu'elle est sur toute son étendue séparée de la lumière du vaisseau par un endothélium absolument intact, on trouvera plus rationnel de la considérer comme une masse épithéliale qui est simplement venue se mettre en contact avec le vaisseau sanguin.

La tumeur est limitée par une coque fibreuse sans qu'on puisse en aucun point y découvrir d'épithélium.

Noyau péritonéal. — Le noyau péritonéal présente certaines différences avec le néoplasme d'origine. L'ordination tubulée de l'épithélioma paraît moins nette, les cellules épithéliales ont presque toutes subi une dégénérescence vacuolaire très accentuée, sans que nous puissions affirmer quelle est la nature histo-chimique de cette dégénérescence. Mais c'est sur le réticulum conjonctif que portent les différences les plus marquées : ce reticulum est en un grand nombre de points remplacé par un tissu d'aspect jeune, voire même embryonnaire, constitué par un très grand nombre de petites cellules à noyau arrondi pouvant faire penser en certains points à du sarcome globo-cellulaire.

En d'autres endroits ce tissu revêt une apparence lymphoïde. Il existe même un certain nombre de formations donnant absolument l'impression de follicules lymphoïdes à centre clair. On est en droit de se demander s'il ne s'agit pas là du reste d'un ganglion lymphatique en partie disloqué par la tumeur. Au milieu de ces cellules d'aspect lymphoïdes on rencontre en effet quelques cellules épithéliales néoplasiques.

Conclusion : En somme il s'agit d'un épithélioma tubulé atypique.

Il est impossible d'émettre avec quelque raison une hypothèse sur l'histogénèse de cette tumeur.

Observation LXVIII (inédite).

(Pièce due à l'obligeance de M. le professeur agrégé Mauclaire).

La pièce est constituée par une tumeur de consistance dure, d'aspect grisâtre, du volume d'une pomme, sur une de ses faces est appliquée la trompe, d'apparence saine.

Les préparations, obtenues à l'aide de fragments prélevés au centre et à la périphérie de la tumeur, montrent des alvéoles disposés dans un stroma.

Les alvéoles, en nombre assez petit, sont remplis par des cellules épithéliales atypiques, tassées les unes contre les autres. Elles ont un protoplasma granuleux et un gros noyau très coloré. On voit quelques figures de karyokinèse.

Certains alvéoles sont le siège d'hémorragies. D'autres montrent des cellules dégénérées, en cytolise avec des noyaux piknotiques.

La surface de la tumeur est recouverte d'une coque fibreuse contenant quelques cellules conjonctives. Cette coque envoie dans la tumeur des prolongements épais qui, en se ramifiant, forment le stroma qui sépare les alvéoles.

Ces cloisons sont épaisses, elles atteignent souvent une épaisseur qui égale à peu près le diamètre des alvéoles.

En aucun point on ne voit quoi que ce soit de la structure primitive de l'ovaire.

Il s'agit donc d'un carcinome squirrheux.

Observation LIX (inédite, personnelle).

Préparations du docteur Herrenschmidt.
(Voir la planche à la fin du volume).

Tumeur double des ovaires d'origine probablement wolffienne.

Histoire clinique inconnue.

Il s'agit d'une pièce que nous devons à l'obligeance de notre collègue et ami J. Gaillard. Les deux ovaires sont hypertrophiés, l'un de la taille d'un œuf de poule, l'autre un peu moins gros. Leur couleur est blanche, leur forme, régulière, est à peu près celle de l'ovaire normal. La trompe, saine, est reconnaissable des deux côtés. La coupe a un aspect blanc, uniforme, dur, absolument compact et sans cavité kystique.

Les coupes de la tumeur, prises d'un côté ou de l'autre, ont un aspect absolument identique.

Elles présentent à considérer deux tissus :

1° Des tubes épithéliaux ;

2° Un stroma.

1° *Tubes épithéliaux :* Ils sont variables dans leur forme et dans leurs caractères étiologiques : cependant on peut décrire la forme suivante comme typique :

Il s'agit d'un tube limité par une basale anhyste : sur cette basale est implantée une série de cellules épithéliales, cubiques ou cylindriques, c'est-à-dire sensiblement plus hautes que larges. Elles se composent d'un protoplasma clair, condensé au niveau de la face libre, et d'un noyau assez foncé, allongé dans le sens de la plus grande dimension de la cellule, situé à la partie moyenne de l'élément et occupant une grande partie du corps cellulaire. Ces cellules sont nettement séparées les unes des autres.

Il existe au centre du tube une lumière de dimension assez considérable, le plus souvent remplie par un coagulum albumineux. On y aperçoit quelquefois un leucocyte.

Certains de ces tubes ont un aspect différent :

1° On en voit où les cellules prolifèrent, se divisent de telle sorte que le revêtement épithélial se stratifie et prend sa disposition régulière.

2° D'autres tubes deviennent par la prolifération exagérée des cellules de la paroi de véritables boyaux pleins, bourrés de cellules, tassées les unes contre les autres, mais le boyau garde la forme nettement circulaire du tube primitif.

3° Plus loin la basale s'est rompue, et les cellules se trouvent à nu dans le stroma, où elles essaiment. Elles deviennent polyédriques, et semblables à celles des alvéoles carcinomateux qu'on voit un peu plus loin.

On ne peut confondre ces aspects avec ceux des endroits où la coupe a intéressé un tube au moment où il se recourbait, car il

est facile de rencontrer de ces points et de constater l'aspect différent qu'ils affectent.

Enfin on voit en certains points des alvéoles remplis de cellules carcinomateuses absolument identiques à celles qui ont brisé la paroi anhiste de leur tube d'origine.

2° Le *stroma* est constitué par des cellules fusiformes, à noyau clair, où l'on distingue un reticulum chromatique net. Ces cellules sont orientées en travées de sens différents, fort mant en certains points des tourbillons. En certaines zones de la préparation elles s'amincissent jusqu'à prendre un aspect fibrillaire. Ces caractères nous avaient fait penser qu'il s'agissait de cellules musculaires lisses, en général assez fortement hyperplasiées, mais une autre coupe, colorée au mélange de Van Gieson, a démontré qu'il s'agissait de tissu conjonctif irrité et proliférant, mêlé à quelques rares cellules musculaires.

Autour de ceux des tubes épithéliaux qui ont gardé leur type normal, les cellules conjonctives adjacentes s'aplatissent et se moulent sur la convexité de la basale en prenant un aspect pseudo-endothélial. Il existe dans ce tissu un assez grand nombre de vaisseaux sanguins bien conservés, avec endothélium typique.

En certains points, le stroma est frappé d'un degré avancé de dégénérescence graisseuse, d'autres présentent un degré moyen d'infiltration leucocytaire ; enfin on rencontre en certains points, essaimées dans le stroma, quelques cellules isolées, analogues à celles des tubes.

L'examen de la tumeur à sa périphérie montre que l'épithélium de surface a disparu. Une coque fibreuse le remplace : elle présente un exsudat leucocytaire, témoin de l'existence d'adhérences.

Il semble que les tubes que nous avons décrits soient irrégulièrement disposés, en certains points ils sont extrêmement nombreux.

La dégénérescence carcinomateuse semble plus accentuée

dans les régions périphériques de la tumeur qu'au centre : les tubes typiques y semblent plus rares.

Ce ne peuvent donc être des follicules ; qu'on ne pourrait voir normaux que dans la région corticale, ni des invaginations de l'épithélium de surface, dont le type cellulaire est différent : nous croyons qu'on ne peut les faire dériver avec quelque vraisemblance que des tubes wolffiens.

Carcinomes à formations chorioépithéliales.

Observation LXX

(Glockner *in* Massabuau).

Carcinome de l'ovaire à formations syncithiales, développé, vraisemblablement, aux dépens de l'épithélium de surface de l'ovaire.

Mlle Ra..., 19 ans.

Antécédents héréditaires. — Mère morte d'un cancer du sein.

Antécédents personnels. — Réglée à 13 ans et depuis régulièrement, pas d'accouchement ni d'avortement.

Quatre semaines environ avant son entrée dans la maison de santé du docteur Marchand, elle a ressenti de vives douleurs abdominales en même temps que son ventre commençait à augmenter de volume.

A l'examen, le 28 avril 1901, la malade présente un abdomen volumineux, dans lequel on constate la présence d'une tumeur du volume d'une tête d'adulte, arrivant jusqu'à l'ombilic et occupant surtout la région située à gauche de la ligne médiane. La malade présente en outre des douleurs intolérables à la palpation, un tympanisme abdominal très marqué, des nausées et quelques vomissements depuis quelques jours et de la constipation ; la température est de 38°4.

Le diagnostic porté est celui de tumeur ovarienne à pédicule tordu.

Laparotomie le 1er mai 1901. La tumeur développée aux dépens de l'ovaire gauche est adhérente au péritoine, à l'épiploon et à l'intestin : le pédicule est tordu d'environ 270 degrés.

La tumeur est enlevée sans hystérectomie concomitante.

Le 21 mai elle sort guérie.

Elle meurt trois mois après en pleine généralisation cancereuse.

Examen macrospique. — Tumeur arrondie, bosselée légèrement, présentant un pédicule formé par le ligament large gauche et le ligament de l'ovaire. On peut reconnaître accolé à la tumeur un reste de l'ovaire normal ; donc la tumeur s'est développée aux dépens des parties latérales de cet ovaire. Sur la coupe la tumeur présente un aspect marbré et ses limites avec le tissu ovarien sont nettes.

Examen microscopique. — Au premier abord, l'apect des préparations frappe par le développement énorme du tissu conjonctif. Ce tissu conjonctif forme des bandes d'aspect fibrillaires, souvent d'aspect myxomateux : en certains points il prend l'aspect d'un tissu riche en noyaux formé par des cellules arrondies ou fusiformes serrées les unes contre les autres, donnant l'impression d'un tissu sarcomateux.

Les cellules néoplasiques peuvent être isolées dans ces nodules conjonctifs ou bien former des cordons ou des amas, dans les mailles du tissu de soutien : ou bien encore elles forment le revêtement des cavités disposées ça et là dans la tumeur.

Les cellules qui bordent ces cavités, prennent surtout une forme cubique ou cylindrique : dans les amas pleins, les cellulules ont un aspect polygonal, ou prennent l'aspect d'éléments astériformes avec des prolongements protoplasmiques de différente largeur : ces cellules ont une grande analogie avec les cellules étoilées du tissu myxomateux, le noyau de ces cellules est arrondi et sombre ; le protoplasme, mal limité par endroits, subit une dégénérescence muqueuse.

Dans les points où le tissu conjonctif a un aspect nettement fibrillaire, les cellules néoplasiques se disposent dans les fentes de ce tissu sous forme de cordons de différentes longueurs dans lesquels les cellules sont accolées les unes aux autres, sur un seul rang, donnant une figure ressemblant à un filet de perles ;

souvent même on voit des masses protoplasmiques allongées multinucléées, qui ont absolument un aspect syncithial. Dans le tissu ovarien on trouve des follicules de De Graaf normaux.

L'épithélium de recouvrement de l'ovaire, bien conservé, est formé de cellules cubiques ou cylindriques en voie de prolifération, et en certains points, on voit des enfoncements très nets de cet épithélium sous forme de cordons dans le tissu sous-jacent. On ne peut cependant pas trouver de preuves absolues du passage de ce tissu épithélial aux cellules néoplasiques qu'on retrouve dans les alvéoles.

De même on ne peut prouver la transformation des cellules étoilées en cellules néoplasiques, ni de rapports intimes entre ces deux variétés de cellules.

Enfin, on ne peut démontrer la formation des cellules en filet de perles aux dépens des cellules fixes du tissu conjonctif comme on le trouve dans les endothéliomes interfasciculaires.

La structure de cette tumeur fait penser à un endothéliome de l'ovaire ; je préfère appeler cette tumeur carcinome riche en tissu conjonctif, car histologiquement il faut considérer que l'origine de la tumeur est dans l'épithélium de surface. En tous cas, l'épithélium de surface est le seul élément de l'ovaire qui prolifère et forme ces éléments cellulaires qui sont tout à fait analogues à certaines cellules néoplasiques.

Observation LXXI

Pick. (In Massabuau.)

Cancer de l'ovaire, à formations chorio-épithéliales d'origine ectodermique.

Fillette de 9 ans, entrée le 4 novembre 1895.

La malade se portait bien auparavant. Il y a trois semaines, les parents ont remarqué une augmentation de volume du ventre.

A l'examen de la malade, le jour de son entrée, on constate de

l'ascite libre en grande quantité : la partie inférieure du ventre présente des tumeurs à surface lisse dont la masse se termine au-dessous de l'ombilic par un bord bien prononcé.

La malade est agitée, présente des vomissements, de la fièvre (38° le soir).

Le 6 septembre 1895. Laparotomie. — A l'ouverture du péritoine, ascite hémorrhagique. On tombe sur une tumeur de couleur rougeâtre, adhérente au péritoine pariétal s'étendant dans le grand épiploon et très friable. On l'enlève totalement. Le chirurgien trouve aussi des masses néoplasiques qui s'étendent dans le tissu cellulaire sous-péritonéal. On enlève une tumeur siègeant à droite dans le petit bassin. Le côlon et l'intestin grêle sont couverts de nodules néoplasiques et adhérents à la grande tumeur : une opération radicale est impossible.

Le 16 septembre 1895, mort.

Autopsie. — Elle montre le petit bassin absolument infiltré de masses néoplasiques, les une blanchâtres entourées d'une coque fibreuse, les autres hémorrhagiques. On trouve des nodules dans le foie, le rein, la rate.

Examen macroscopique. La tumeur principale a le volume d'une tête d'adulte en partie recouverte par une capsule fibreuse; en un point de la tumeur, on retrouve la trompe droite qui a 4 centimètres de longueur environ.

Examen microscopique : Une partie de la tumeur présent un tissu riche en cellules. On y voit des cellules polyédriques à contours très nets, à noyau sombre arrondi et à protoplasma clair, transparent : ces cellules renferment du glycogène et présentent par conséquent un type absolument analogue à celui des cellules de Langhans.

Entre ces éléments cellulaires et à côté d'eux, on voit un réseau protoplasmique à mailles très nombreuses que l'on peut comparer à une écumoire : les mailles de ce réseau sont vides ou bien remplies de sang, de cellules arrondies, de détritus nucléaires, de masses adipeuses. Les noyaux renfermés dans ses mas-

ses protoplasmiques sont très volumineux, parfois isolés, quelquefois groupés, de forme très irrégulière, tantôt sombres, presque noirs, tantôt très clairs sans corpuscule nucléaire.

On trouve encore en certains points des masses plasmodiales à limites nettes ou bien munies de prolongements polynucléés, et on a l'impression que ces éléments s'isolent du réseau protoplasmique.

On trouve, en outre, énormément de fibrine, même là où le noyau est normal. En certains points il est difficile de voir une limite nette entre la substance protoplasmique et la fibrine.

Dans les points où il existe des vaisseaux normaux on peut trouver des éléments plasmodiaux géants polynucléés, appliqués directement contre l'endothélium vasculaire comme s'ils allaient le perforer : c'est ainsi que le vaisssau s'ouvre et que la cellule géante entre dans la lumière.

Dans certaines parties de la tumeur on peut reconnaître une disposition alvéolaire ; les petites cellules géantes en couches épaisses, radiées, disposées autour de la tunique adventice des vaisseaux par endroit ces cellules ont un type cylindrique et entourent le vaisseau à la manière d'un arc sur une étendue plus ou moins grande.

Les parties blanc jaunâtre de la tumeur ont un tout autre aspect : on y voit des cellules petites et arrondies, ou des cellules fusiformes comme dans le sarcome ; par endroits, on rencontre dans le champ du microscope des tubes tapissés d'épithélium cylindrique quelquefois caliciforme. Une grosse partie de la tumeur est composée d'un tissu proliférant qui rappelle le tissu nerveux (neuro-épithélium) ; ces formations qui montrent tous les stades du développement embryonnaire de la substance nerveuse centrale jusqu'à l'état adulte, ont été décrits pour la première fois par Saxer dans un tératome du troisième ventricule et plus tard dans trois tératomes de l'ovaire.

On voit en effet des couches hautes, radiées, d'épithélium cylindrique à noyau sombre, tapissant un conduit plus ou moins développé. Par endroits on ~~voit~~ des bandes cellulaires épithé-

liales disposées en couches irrégulières de largeur variable et limitant des espaces creux. A la périphérie de ces formations épithéliales on trouve le « système de substance nerveuse centrale », c'est-à dire des noyaux arrondis sombres, nombreux, disposées dans une substance fondamentale uniforme, limitée plus ou moins nettement du stroma : quelquefois on voit un canal médullaire vrai avec canal central ; épithélium épendymaire, zone granuleuse et voile médullaire, enfin on trouve de la substance blanche sous forme d'îlots, comme elle se présente normalement à la fin de la vie fœtale.

Toutes les formations de ce genre se trouvent disséminées çà et là dans la tumeur. Les points les plus intéressants sont ceux dans lesquels le tissu néoplasique chorioépithélial se mélange avec la substance embryonnaire nerveuse en voie de prolifération.

Tantôt le stroma, analogue au tissu sarcomateux, entoure des îlots formés d'éléments polyédriques clairs, îlots qui peuvent se grouper, et former des territoires de tumeur à structure alvéolaire.

En d'autres points ces îlots paraissent envahis par des traînées plasmodiales ; on voit en outre des espaces kystiques uniloculaires, arrondis ou ovalaires, tapissés d'une ou plusieurs rangées de cellules polyédriques ou aplaties renfermant du glycogène ; ou bien des traînées syncithiales ou bien encore de bandes de cellules géantes plasmodiales renfermant un ou plusieurs noyaux.

Dans ces tubes on voit très nettement le rapport entre les cellules polyédriques claires et les cellules cylindriques à noyau bien coloré, sombre de la substance nerveuse embryonnaire en voie de prolifération ; une partie de l'espace est parfois remplie par une sorte de cellules, une autre partie par les cellules de l'autre variété, on peut trouver tous les termes de passage entre les cellules polyédriques claires et les cylindriques, et la nature ectodermique de ces dernières n'est pas difficile à prouver.

Observation LXXII

Fritz Michel. (*Centralblatt für Gynækologie*, 1905).
Carcinome de l'ovaire avec formation schorio-épithéliomateuse.
(D'après Massabuau.)

Clara G..., 16 ans, entre à l'hôpital Elisabeth, à Leipzig, le 10 décembre 1900.

Antécédents héréditaires : Père et mère morts tuberculeux, trois sœurs actuellement bien portantes.

Antécédents personnels : Réglée à 14 ans et depuis très irrégulièrement, pas d'accouchements ni d'avortements.

Depuis quelques semaines la malade a remarqué la présence en bas et à gauche de l'abdomen, d'un nodule de la grosseur du poing environ. Depuis ce jour, dit la malade, le ventre n'a cessé d'augmenter progressivement de volume, en même temps ont apparu des douleurs dans le bas-ventre et la région lombaire.

Examen de la malade : Elle présente un habitus infantile. Les seins ne sont pas développés, la taille est petite.

L'abdomen est augmenté de volume et sa paroi présente de la circulation veineuse collatérale.

Le ventre présente partout de la matité, sauf dans une zone étroite située à gauche de la ligne axillaire. A la partie médiane de l'abdomen, la main qui palpe a une sensation de résistance remontant jusqu'à quatre doigts au-dessus de l'ombilic. On perçoit des masses nodulaires du volume d'un œuf, en partie fluctuantes, en partie dures.

L'exploration par le vagin est impossible : le toucher rectal ne fournit aucun renseignement.

Le 18 décembre 1900. Laparotomie par le professeur Pfannenstiel.

Ascite hémorragique. On tombe sur une tumeur pédiculée que l'on enlève par ligature du pédicule et qui s'est développée

aux dépens de l'ovaire gauche. On observe une métastase de la tumeur sur la paroi antérieure du Douglas.

On enlève l'utérus et les annexes droites.

Le 13 avril 1900, la malade sort de l'hôpital guérie de son opération.

Examen des pièces : L'utérus est infantile et légèrement bicorne. L'ovaire et la trompe droites sont normaux. La tumeur enlevée est du volume d'une tête d'adulte développée nettement aux dépens de l'ovaire gauche. La trompe gauche normale se voit, fortement étirée et appliquée sur la tumeur.

La tumeur est solide mais de consistance friable. La surface est tomenteuse, au niveau du pédicule et à son voisinage on voit de nombreuses adhérences et des points hémorragiques.

Le 22 juin 1903, la malade rentre à nouveau à l'hôpital. Depuis quatre semaines environ, elle a remarqué la présence d'une tumeur qui se développe dans le ventre, à gauche de la ligne médiane. Elle se plaint en même temps de douleurs dans le membre inférieur gauche. Son amaigrissement augmente et elle a des douleurs à la miction. Vomissements et constipation.

A l'examen on trouve l'abdomen volumineux et tendu et rempli à gauche par une masse multinodulaire du volume d'une tête d'adulte.

L'opération est impossible. La malade meurt dans la cachexie le 17 juillet 1903.

Autopsie : La cavité abdominale est remplie à gauche par une tumeur de consistance moyenne, de couleur blanc grisâtre avec de nombreux foyers hémorragiques. Elle est très friable, molle dans sa partie centrale, et à la coupe on voit des cavités remplies de sang mélangé à un liquide trouble.

L'intestin est refoulé à droite et adhérent à la tumeur. Dans les deux reins on trouve des nodules dont le volume varie de celui d'une tête d'épingle à un œuf et d'aspect hémorragique.

A gauche, dégénérescence graisseuse du rein et hydroné-

phrose : en effet, l'uretère gauche est coudé par la tumeur. Le foie est volumineux et présente des nodules néoplasiques blanchâtres tantôt bien limités, tantôt infiltrés de façon diffuse.

Examen histologique. — Les nodules blanchâtres de la tumeur présentent une structure alvéolaire, le tissu conjonctif riche en vaisseaux et présentant une infiltration abondante de cellules fusiformes, constitue un réseau dont les mailles sont bourrées de cellules polyédriques, à contours nets, vésiculeuses, claires. Leur noyau est arrondi ; riche en chromatine présentant très souvent des figures de division kariokinétique. Le protoplasma est clair, quelquefois coloré en brun. Les cellules sont sutuées les unes à côté des autres sans substance intermédiaire.

Entre les éléments cellulaires on voit des fissures, ou des lumières, ou des petites cavités en partie vides, en partie remplies de fibrine ; par endroits on voit s'enfoncer dans ces cavités des papilles, tantôt formées de tissu conjonctif riche en vaisseaux, tantôt des traînées de cellules vésiculaires.

Là ou le stroma conjonctif est plus épais, on trouve des foyers de cellules sous forme de cordons ou d'îlots ; certains alvéoles sont remplies de cellules nécrosées.

Lesparties noires rougeâtres de cette même tumeur présentent des foyers hémorragiques ou fibrineux en grand nombre ; on reconnaît nettement les vaisseaux et on retrouve quelquefois des cellules polyédriques déposées sur l'endothélium de ces vaisseaux ; elles sont identiques à celles que nous avons décrites dans les parties blanches. Ces zones hémorragico-fibrineuses sont limitées par des trainées conjonctives pauvres en noyaux, sur les bords desquelles on peut retrouver des cellules polyédriques claires ; mais souvent le contour net des cellules isolées a disparu ; les protoplasma se confondent ; il se forme ainsi des bandes protoplasmiques qui entourent tantôt des lumières remplies de sang, tautôt des mailles remplies de leucocytes et de détritus cellulaires ; les noyaux acquièrent parfois un volume énorme.

Les métastases rénales, hépatiques, présentent la même structure ; à un faible grossissement elles se montrent formées de foyers hémorragiques ou fibrineux sur les bords desquels on peut encore voir quelques amas cellulaires ; ceux-ci sont formés de cellules polyédriques claires à glycogène, quelquefois aussi d'éléments syncithiaux faisant saillie dans les foyers hémorragiques et délimitant des lumières remplies de globules rouges.

Les noyaux, dans ces masses syncithiales, sont tantôt uniques, tantôt groupés ; le tissu rénal et hépatique avoisinant montre des lésions de compression.

Cette tumeur présente donc des aspects variables suivant les points examinés.

Dans les parties blanchâtres on a la structure alvéolaire typique d'un carcinome, mais la masse importante de la tumeur et surtout les métastases, ont une structure nettement chorioépithéliomateuse. On retrouve ici les cellules de Langhans polyédriques claires, à concours nets, et la masse cyncithiale avec ses noyaux volumineux et son expansion vers les vaisseaux.

Il s'agit d'un chorioépithéliome pur de l'ovaire.

Observation LXXIII

Forgue, *in* Massabuau.

Cancer de l'ovaire à formations chorioépithéliales.

B... Rosalie, âgée de 58 ans, entre le 27 décembre 1905 dans le service de M. Forgue, salle Dubreuil, numéro 9.

Réglée à 14 ans, toujours régulièrement, mariée à 17 ans, trois enfants, pas d'avortement.

Ménopause à 50 ans, pas de pertes depuis.

Début en avril 1905. La malade s'apercoit qu'elle a une tumeur au côté gauche de l'abdomen, mobile et douloureuse.

Des douleurs spontanées ont aussi apparu à l'abdomen, aux cuisses, parfois par crises très pénibles.

Amaigrissement, anorexie, digestions difficiles. Ventre globuleux à tendance à descendre en besace. Près de l'ombilic, deux petits noyaux semblent près de s'ulcérer. L'examen révèle une tumeur considérable, lobulée, peu mobile, qu'on sent dans le cul-de-sac vaginal gauche. L'utérus, très élevé, ne peut être atteint.

Laparotomie le 13 janvier 1906, par M. le professeur Forgue. Enorme tumeur d'aspect bourgeonnant, qu'on ne peut entièrement enlever en raison des adhérences pelviennes et intestinales. Nodules de généralisation. On vide une cavité kystique et on referme le ventre après avoir prélevé un fragment de la tumeur destiné à l'examen. Sortie le 15 février 1906.

Mort par cachexie et généralisation deux mois après.

Examen macroscopique. — La tumeur, du volume d'une tête d'adulte, est formée par un kyste volumineux à paroi lisse ou bourgeonnante et par une masse dure du volume des deux poings. C'est au-dessus de cette masse dure, qui garde la forme générale de l'ovaire, que siège la trompe, de volume normal et dont le pavillon est visible.

La partie dure forme une masse dense, gris rosé, qui, sectionnée dans sa partie centrale, se montre creusée de cavités kystiques dues au ramollissement du tissu ou au ramollissement des bourgeons dans des cavités lisses à membrane nacrée ; certaines de ces formations sont remplies par un liquide clair, mucoïde. Dans la partie la plus compacte on assiste, en effet, à la formation de cavités dont le volume varie de celui d'une tête d'épingle à celui d'un grain de chènevis, remplies par une substance gélatineuse ; ces cavités augmentent de volume et atteignent en certains points celui d'un pois, d'une noisette (kystes muqueux). D'autres présentent un développement identique, d'abord très petits, puis de plus en plus volumineux, mais leur lumière est occupée par une sorte de bourgeonnement qui peut prendre le volume d'une noix et qui dégénère à sa surface, prenant une couleur jaunâtre et l'aspect d'un tissu sphacélé.

Le grand kyste possède une paroi externe nacrée et quelques mamelons : l'épaisseur de cette paroi est variable, pouvant atteindre 1 cm. 5 à 2 centimètres ; elle est alors compacte et d'aspect myxomateux. La surface interne du kyste présente des points hémorragiques et par endroits des bourgeonnements peu papillaires du même type que ceux que l'on trouve dans les petites cavités kystiques.

En un point de la partie solide existe une masse demi-molle formée d'énormes bourgeons d'aspect papillomateux très mous, se réduisant en purée à la moindre pression et insérés à la surface interne de la paroi par un pédicule conjonctif rayonné.

En un autre point existe une cavité remplie par un liquide citrin, verdâtre, légèrement trouble et peu visqueux.

Examen microscopique. — La tumeur est formée par des amas d'aspect variable. En certains points l'aspect de ces préparations colorées à l'hémateine éosine est le suivant. On voit des masses cellulaires volumineuses constituées par des cellules irrégulières, polygonales de forme, ayant un gros noyau bien coloré et dont le protoplasma est clair : ces cellules sont groupées en alvéoles séparés par des tractus minces de tissu conjonctif.

La plupart de ces alvéoles sont traversés par des vaisseaux de néoformation, autour desquels il existe des éléments cellulaires allongés qui prennent un type fusiforme et entrent en continuité directe avec les cellules néoplasiques : en certains endroits même la plus grande partie des cellules qui remplissent les alvéoles ont pris cet aspect fusiforme.

Au niveau de la plupart des amas cellulaires on constate encore l'existence de grandes plaques protoplasmiques qui prennent un type syncithial absolument net. Elles sont composées par une masse protoplasmique irrégulière finement granuleuse et renfermant de nombreux noyaux fortement colorés.

Ces masses d'aspect syncithial ont une disposition variable. Elles peuvent être enfermées dans les amas de cellules claires

polyédriques, mais le plus souvent elles sont situées vers la périphérie de ces amas, s'étalant au-dessus d'une ou plusieurs couches de cellules claires cubiques ou polygonales renfermant du glycogène et ressemblant fortement à des cellules de Langhans.

Parfois elles se disposent dans les traînées de cellules fusiformes périvasculaires ou isolées qui pénètrent les masses néoformées très nombreuses toujours autour des vaisseaux. Souvent, enfin, on les voit reposer directement sur le tissu conjonctif qu'elles pénètrent par une extrémité.

Une formation typique qui se renouvelle fréquemment est la suivante : un des amas de cellules néoplasiques présente sur une partie de sa surface conjonctive un revêtement d'une couche de cellules représentant assez bien les cellules de Langhans polyédriques, syncithiales : en certains points cette sorte de revêtement paraît avoir proliféré pour remplir la plus grande partie de la cavité dans laquelle s'accumulent les cellules néoplasiques.

Dans certains amas on voit cette couche de cellules bordantes présenter un aspect cylindroïde avec souvent un plateau très net, un noyau bien colorable haut situé.

Parmi ces cellules on en voit d'autres qui prennent racine directement dans le tissu conjonctif, s'hypertrophient fortement, prennent une forme en gigot qui déborde largement la rangée de cellules bordantes et présentent plusieurs noyaux : quelquefois la forme de ces cellules rappelle exactement la forme des cellules en chandelier du testicule.

Au niveau d'autres alvéoles néoplasiques la plupart des cellules syncithiales, soit qu'elles reposent directement sur le tissu conjonctif ou sur une rangée de cellules claires sont constituées toujours par des masses plasmodiales volumineuses à énormes noyaux multiples et très colorés.

Il est donc vraisemblable qu'il s'agit, dans le cas que nous venons de décrire, non pas d'un carcinome vrai, mais d'une tumeur développée aux dépens des cellules chorioépithéliales et qui constitue une tumeur à type syncithial.

Observation LXXIV

Forgue *in* Massabreau.

Tumeur chorioépithéliale pure de l'ovaire. Récidive de la tumeur un an après l'opération.

Maria M..., âgée de 43 ans, domestique, entre le 9 mars 1905 dans le service de M. le professeur Forgue, salle Dubreuil, n° 28.

Réglée à 11 ans, toujours régulièrement, un accouchement il y a vingt ans. Augmentation du volume du ventre il y a un an et demi. La tumeur a beaucoup grossi, surtout depuis six mois. Depuis la même époque, les règles sont devenues très irrégulières (seulement deux fois et peu abondantes). Pas de douleurs à proprement parler.

On constate une grosse tumeur lobulée, ferme et rénitente, bombant seulement très haut dans le Douglas et laissant libre les culs-de-sac latéraux. Le col est normal, très élevé, refoulé contre la symphyse.

Laparotomie le 23 mars 1905. Pas d'ascite. Volumineuse tumeur kystique, indurée dans le ligament large droit, difficile à énucléer.

Sortie le 30 avril. Etat général excellent.

Le 10 février 1906, la malade revient avec une récidive considérable, état général mauvais, pertes très abondantes, fétides, rouge jaunâtre.

Laparotomie qui reste exploratrice le 13 février.

Mort le 25 février.

Examen macroscopique. 1° Première tumeur. La tumeur du volume d'une tête d'adulte est bosselée, présentant un kyste du volume d'une tête de fœtus ouvert à sa partie inférieure et dans sa partie postérieure, et renfermant une matière glaireuse.

Le reste de la masse est de consistance solide.

L'utérus présente une trompe très épaissie, siège d'une tu-

meur nodulaire et qui devient bientôt méconnaissable, se confondant avec la tumeur.

Si l'on fait une coupe médiane de la tumeur on voit tout d'abord un grand kyste et au-dessus de lui un kyste plus petit et anfractueux dans lequel viennent dégénérer de gros bourgeons compacts, friables, gris jaunâtre.

Le reste de la tumeur forme une masse compacte constituée par des travées conjonctives nacrées, limitant de gros nodules arrondis, jaunâtres et dont quelques-uns sont en voie de ramollissement central.

Si on coupe la trompe au voisinage de l'utérus, elle apparaît nettement séparée de la tumeur par un mur épais de tissu fibromusculaire. Mais vers le milieu de sa longueur, elle est complètement confondue avec la partie solide de la tumeur.

2° Tumeur récidivée. La partie enlevée et envoyée au laboratoire d'anatomie pathologique se composait d'une poche kystique incluse dans le ligament large et de débris de la masse solide infiltrant tout le petit bassin. La poche était uniloculaire, sa paroi avait un aspect tomenteux avec quelques végétations apparentes.

Les débris ressemblaient à des fongosités grisâtres et très friables.

Examen microscopique. La tumeur est formée par une prolifération cellulaire qui se dispose d'abord à la périphérie d'une cavité conjonctive, sous forme d'un revêtement en une ou plusieurs couches de cellules cubiques ou cylindriques qui s'hypertrophient rapidement et donnent naissance à des cellules colossales à noyaux multiples qui font saillie dans les cavités. Ces cellules prolifèrent sur plusieurs rangs se mélangeant à d'énormes cellules d'aspect syncithial, ces dernières pouvant aussi reposer directement sur la paroi conjonctive. On aboutit ainsi à la formation d'amas cellulaires d'aspect d'abord papillomateux, puis plus ou moins pleins et mélangés de volumineux plasmodes multinucléés. Parfois les amas cellulaires formés presque uniquement d'énormes masses plasmodiales

pénètrent les espaces conjonctifs et présentent tout à fait l'aspect que l'on trouve dans le chorio-épithéliome.

Récidive. La récidive présente exactement le même type de tumeur avec exagération des formations du type syncythial.

Donc, cette tumeur offre tous les caractères des cancers de l'ovaire à formations chorio-épithéliales pures.

Dans un point de la tumeur, au voisinage des formations néoplasiques les plus jeunes, on constate la progression de ces dernières par pénétration dans le tissu conjonctif de formations de nouveaux amas à grandes cellules, pleins ou tubulés. Cette pénétration peut se faire uniquement par la prolifération de cellules géantes dans les espaces conjonctifs.

En un point, on trouve, mais assez éloignées du tissu néoplasique, de petites cavités arrondies, bordées d'un épithélium cylindrique à une ou plusieurs couches et qui ressemblent à un follicule hypertrophié, certaines de ces cavités renferment un épithélium légèrement papillomateux et peuvent prendre un volume inégal et plus considérable, de façon à constituer de petits kystes légèrement papillomateux; mais l'épithélium devenu cylindroïde ne présente en général qu'une seule couche cellulaire et se montre dépourvu des cellules géantes si nombreuses dans la partie néoplasique proprement dite.

Il s'agit là très vraisemblablement de dilatations kystiformes d origine folliculaire, mais dont nous n'avons pu établir de connexions avec la prolifération néoplasique proprement dite et qui représentent par suite un simple processus d'irritation au voisinage de la néoplasie.

Tumeurs papillaires malignes.

Observation LXXV

Tharnton 1878 (in *Thèse* Cazenave.)

Femme de 38 ans, opérée en novembre 1878 pour une tumeur à développement rapide. (*Tumeur papillaire.*)

Mort en 1881 par récidive. La tumeur abdominale avait amené l'obstruction intestinale, par compression de l's-iliaque.

A l'autopsie dégénérescence sarcomateuse des ganglions lombaires, avec foyers secondaires dans le foie et les deux plèvres.

Observation LXXVI

Pozzi (in *Thèse* Cazenave.)

Tumeur papillaire de l'ovaire. Métastase péritonéale multiple, évolution maligne. Laparatomie exploratrice. Mort.

Mme Tr. 59 ans, entre le 16 avril 1895 à l'Hôpital Broca. Réglée à 11 ans, régulièrement dès le début. Grossesse à 20 ans, terminée par un accouchement à terme. En 1878, elle eût une pelvi-péritonite dont elle guérit après de longs mois, en conservant une leucorrhée abondante. Ménopause il y a 20 ans. Un an après elle tombe malade, puis, au bout de quelques jours est prise de phénomènes de pelvi-péritonite avec fièvre, ventre ballonné et douloureux. Au bout de deux mois elle est guérie et reprend ses occupations. Sa santé reste bonne jusque environ un mois et demi avant son entrée à l'hôpital.

Actuellement, elle présente tous les signes d'une cachexie avancée, les téguments sont décolorés, la flaccidité de la peau indique un amaigrissement rapide et accentué, œdème prononcé des membranes inférieures.

Le ventre est globuleux et distendu fortement par l'ascite et par du tympanisme intestinal. On fait une ponction pour soulager la malade, qui est très opressée, et la paralysie intestinale est si marquée qu'on est obligé de ponctionner près de l'épine iliaque antérieure et inférieure. On retire dix litres de liquide transparent, et de couleur citrine. La malade est soulagée, mais l'ascite se reproduit rapidement et l'état général déjà précaire, s'aggrave de plus en plus.

Opération le 3 mai 1895. Laparatomie qui montre, après écoulement de 4 litres et demi de liquide sanguinalent, que toute la partie inférieure de l'abdomen est remplie par des masses, dures, papillaires, qu'on ne peut songer à enlever. Le grand épiploon épaissi, rétracté, contient, dans la région périombilicale une grosse masse dure, végétante que M. Pozzi enlève en la détachant à coup de ciseaux du côlon qui lui adhère intimement.

Mort au neuvième jour.

La pièce est formée d'un tissu dur, lardacé, d'aspect carcinomateux.

Observation LXXVII

Forgue (in *Thèse* Massabuau).

Adéno-épithélio-carcinome papillaire de l'ovaire au début d'origine vraisemblablement folliculaire. Absence de récidive 7 ans après.

L'hystérectomie abdominale totale avec ablation bilatérale des annexes à été pratiquée à Valence, en 1889, par M. le Professeur Forgue.

La malade présentait des symptômes dus à un fibrome utérin se manifestant surtout par des métrorragies, les deux ovaires néoplasiques ne provoquaient aucun symptôme qui attirât sur eux l'attention.

Bonnes suites opératoires, pas d'ascite.

Pas de récidive 1906, époque où la malade a été revue par M. le Professeur Forgue.

Examen macroscopique des pièces. L'utérus fibromateux du volume d'une tête de fœtus, présente à sa surface deux petits fibromes sous-péritonéaux, à la coupe de l'utérus on constate un fibrome du volume du poing, qui occupe la presque totalité de l'utérus et déprime fortement la cavité utérine réduite à une fente dont il est séparé par une très mince couche musculaire.

La trompe droite est légèrement augmentée d'épaisseur et présente des sinuosités très marquées, son pavillon vient adhérer à l'ovaire en un point ou il existe une prolifération papillaire.

L'ovaire augmenté de volume présente un kyste superficiel saillant, du volume d'un poids chiche, à contenu translucide, un autre kyste du même volume et un kyste du volume d'une noisette, également translucide, le reste de la surface ovarienne, c'est-à-dire la moitié gauche, est recouverte entièrement par une prolifération papillaire.

La trompe gauche est également augmentée de volume et l'ovaire a entièrement disparu sous une prolifération papillaire plus prononcée, qui se dissocie en bourgeons séparés par des sillons plus profonds : certains de ces bourgeons ont pris un développement considérable, atteignant le volume d'une petite noix, rattachés au reste de la tumeur par un mince pédicule.

A la coupe la trompe droite est augmentée de diamètre et ses végétations paraissent plus volumineuses.

L'ovaire sectionné suivant son grand diamètre et en son milieu est criblé de kystes de volume variable : les uns sont remplis de liquide clair, d'autres renferment une substance plus dense, mucoïde ; l'un deux, d'un grand volume, est rempli par une prolifération papillomateuse molle ; au voisinage immédiat de la surface, des petits kystes, du volume d'un grain de mil, renferment également un contenu d'apparence solide qui paraît prêt à s'ouvrir à l'extérieur.

Au niveau de la partie couverte de papilles on constate des formations tout à fait superficielles qui, plus loin, reposent sur un tissu finement granuleux d'aspect néoplasique ; ce dernier s'enfonce plus profondément dans le tissu ovarien, entre les kystes superficiels, et par endroits, ce tissu prolifère superficiellement pour constituer les petites saillies papillaires.

Tout le centre de l'ovaire est rempli par une infiltration hémorragique légère.

Sur des coupes passant par des parties où la prolifération papillaire est la plus intense, on constate qu'à côté des saillies papillaires attachées à l'ovaire par un pédicule mince, on trouve des kystes absolument remplis par des papilles, de sorte que les formations libres apparaissent ici comme des formations intrakystiques libérées.

La trompe gauche n'a rien d'anormal, l'ovaire sectionné dans son milieu est occupé dans tout son centre par un kyste du volume d'une grosse noisette ; tout autour le tissu ovarien est rempli d'une bande de kystes remplis les uns de substance colloïde, les autres de végétations granuleuses.

Il semble que la paroi de ces kystes s'ouvre à l'extrémité pour laisser passer les bourgeons papillomateux qui se développent et prennent un aspect en éventail caractéristique.

Examen microscopique. — La tumeur est constituée par un tissu conjonctif riche en noyaux, qui reproduit à la périphérie la structure du tissu ovarien normal. On constate dans ce tissu et à la surface de la tumeur de petites formations épithéliales présentant des lumières centrales plus prononcées qui, d'abord s'épanouissent, se dilatent progressivement, et qui présentent un revêtement de cellules cylindriques sur plusieurs couches et constituent des tubes de plus en plus volumineux irréguliers, à parois bourgeonnant irrégulièrement, et qui envoient des fentes dans tous les sens ; ces cavités et fentes sont recouvertes par un épithélium à couches multiples qui envoie dans la profondeur du tissu conjonctif des culs-de-sac papillomateux, dont les cellules reposent directement sur le tissu con-

jonctif et, en certains points, s'accumulent en masses carcinomateuses dans les alvéoles formés par ce tissu.

Les kystes sont remplis par une substance colloïde ou bien par des végétations à développement épithélial extrêmement prononcé et atypique.

Il s'agit d'un épithélioma kystique papillaire de l'ovaire à son début, et l'examen des parties superficielles, et l'aspect macroscopique des kystes laisseraient penser volontiers, sans qu'on puisse en donner la preuve histologique, qu'il s'agit d'une origine folliculaire.

Observation LXXVIII

Phocas, 1899.

Malade de 52 ans, ayant une fille de 22 ans. Réglée à 16 ans, régulièrement. *Ménopause* il y a un an, cependant a eu encore une hémorragie il y a un mois.

Début en août 1899, par augmentation de volume du ventre. Ponction le 6 septembre, renouvelée quatre fois.

Examen : Ventre distendu par l'ascite. Plusieurs litres s'écoulent par la ponction, liquide normal. Le palper, rendu possible, permet de constater à droite une tumeur grosse comme tête de fœtus, régulière. lisse, mobile, ne paraissant pas adhérente à l'uté rus. Diagnostic : tumeur de l'ovaire.

L'ascite se reproduit. Opération le 24 octobre 1899.

Tumeur droite grosse comme une tête de fœtus, adhérente à l'épiploon. Ligature du pédicule. Ablation. Ablation des annexes gauches, kystiques. Suture. Drainage.

Guérison.

Examen macroscopique : tumeur solide, surtout dans le tiers supérieur. Le reste contient plusieurs petits kystes dont le

plus volumineux contient du liquide ressemblant à de la gelée de pommes. Dans la cavité de ce kyste on remarque une grande quantité de gros champignons.

La surface externe est lisse.

Examen microscopique (Carrière) :

1° La paroi du kyste est formée de tissu conjonctif et de fibre élastiques. Les vaisseaux qu'on y rencontre sont normaux.

2° De cette paroi partent des arborisations conjonctivo-élastiques, qui forment comme le squelette de végétations (parties mamelonnées de la tumeur). Les végétations sont imbriquées les unes dans les autres, papillomateuses, et leurs arborisations sont innombrables.

Chacune d'elles est constituée par une charpente conjonctivo-élastique ramifiée avec vaisseaux normaux et par un épithélium.

Cette couche épithéliale est formée de strates superposées de cellules cylindriques à noyau énergiquement coloré. Il s'agit donc d'un *épithélioma cylindrique végétant.*

Observation LXXIX
Massabuau.

Tumeur papillaire de l'ovaire présentant des points de dégénérescence maligne, et dont l'origine est au niveau de l'épithélium de surface de l'ovaire.

Histoire clinique. Femme de 47 ans, tertipare, toujours bien portante. La maladie a débuté il y a 2 ans, par des ménorragies (règles durant 7 à 8 jours, avec caillots) : dans l'intervalle, pertes blanches légèrement teintées.

Depuis le mois de février 1901, la malade, considérablement amaigrie, prend une teinte légèrement jaunâtre. En août 1901, elle est prise de douleurs lancinantes dans la fosse iliaque droite et elle perçoit une tumeur de la grosseur d'un œuf environ.

Diagnostic clinique. Fibrosarcome de l'ovaire. La malade est

opéré le 11 septembre 1901, par M. le professeur agrégé Puech. A l'opération on trouve une tumeur absolument indépendante de l'utérus, elle présente un pédicule large d'environ 3 travers de doigt, constitué par la trompe et le bord supérieur du ligament large, qui la relie à l'utérus.

Examen macroscopique. — La tumeur irrégulièrement arrondie est du volume d'une petite tête d'adulte, elle est bosselée et formée de parties, les unes très dures, d'autres moins consistantes, certaines fluctuantes ; sur une de ses faces, déprimée comme une espèce de hile, on découvre la trompe sectionnée au cours de l'opération, de volume normal, dure, avec son pavillon dont les franges sont bien reconnaissables quoique rétrécies et accolées comme une rosette à la tumeur.

On fait des sections en des points variables de la tumeur au niveau de la partie fluctuante, on entre dans une cavité fermée du côté extérieur par une paroi épaisse de 2 à 4 millimètres, formée de tissu conjonctif dense, tantôt lisse, tantôt portant à sa face interne de petites saillies en forme de végétations, où des épaississements formant de gros noyaux ont subi une transformation mucoïde plus ou moins grande et ils fondent dans la cavité kystique, de sorte qu'il peut ne rester d'eux qu'une sorte de membrane mollasse et d'aspect muqueux. Dans la partie profonde, la cavité est en rapport avec la masse solide de la tumeur qui y envoie des bourgeons ou des bosselures en voie plus ou moins avancée de dégénérescence mucoïde. La cavité elle même est remplie par un liquide d'aspect gélatineux.

Dans les parties dures de la tumeur, on trouve quelques kystes plus petits formés par la dégénérescence muqueuse du tissu de la tumeur.

Une section portant sur les parties dures les plus abondantes montre que celles-ci sont formées par une cupule conjonctive épaisse envoyant des tractus qui se dichotomisent dans un tissu friable d'aspect homogène ou légèrement granuleux. Les tractus fibreux peuvent subir une dégénérescence hyaline très nette, et on observe des amas irréguliers à bord diffus, ou très

nettement limités, d'aspect gélatiniforme entre les tractus fibreux. Ces noyaux muqueux peuvent se réunir pour former des nodules irréguliers de dégénérescence hyaline très nette, et on observe des amas irréguliers de dégénérescence muqueuse et donner naissance à des kystes.

Certaines parties du tissu proprement dit de la tumeur sont nettement hémorragiques.

Examen microscopique. — A un faible grossissement, le fragment examiné est constitué, dans sa plus grande étendue, par un tissu de nécrose dans lequel on trouve des travées ou des restes de travées que délimitent des espaces irréguliers ou arrondis, de volume variable, renfermant des leucocytes et de la fibrine en état de dégénérescence plus ou moins avancée.

A mesure qu'on s'approche de la partie représentant les bords de la tumeur, les parois des cavités deviennent plus nettes, et on constate des cellules épithéliales en voie de nécrose.

A la périphérie, dans un tissu fibro-myxomateux qui par endroits devient nettement myxomateux, à larges espaces clairs. on constate des cavités bordées d'épithélium. de volume très variable, cavités d'aspect kystiforme, remplies d'une susbtance mucoïde et bordées par une couche d'épithélium à disposition plus ou moins papilliforme.

Par endroits, la prolifération intense est formée de kystes plus petits qui sont directement en contact les uns avec les autres et d'aspect légèrement papillaire. Tout à fait à la périphérie, il existe une bande de tissu en dégénérescence mucoïde avec quelques vaisseaux dilatés.

La surface externe de la tumeur est recouverte par une couche épithéliale continue qui s'épaissit par endroit, envoie des renflements dans la profondeur qui constituent par places de véritables bourgeonnements profonds susceptibles par endroits de prendre un aspect papilliforme.

A un fort grossissement le revêtement épithélial de la surface est formée par des cellules cylindroïdes à gros noyaux

irréguliers, beaucoup d'entre elles ayant subi une hypertrophie claire complète, leur surface étant revêtue d'un plateau épais.

Dans les points où cette couche augmente de volume, elle est formée par plusieurs assises de cellules qui prennent des formes variables, atypiques : tantôt arrondies ou polygonales.

Dans les points de dépression, on peut compter au niveau des culs-de-sac jusqu'à 5 ou 6 couches de cellules tout à fait irrégulières, hypertrophiées, en transformation claire. Cette transformation claire peut aboutir à la dégénérescence granuloqueuse totale et à la désintégration à l'extérieur.

Ces dépressions qui sont constituées par une sorte de bourgeon plein, à mesure qu'elles gagnent peuvent se creuser à la surface pour prendre une forme en cupule, ou bien sous l'influence de la prolifération plus active, et d'une pénétration plus profonde, il se produit une disconjonction papillaire très évidente, à cellules cylindriques et à noyaux allongés.

Les tubes épithéliaux qui constituent la partie jeune de la prolifération épithéliale sous-jacente, sont formés par des cellules cylindriques, longues, fortement tassées, à gros noyau, qui par endroits deviennent nettement papillomateuses.

Par endroits le type cellulaire revêt exactement celui que nous avons décrit pour l'épithélium de surface, avec tendance rapide à l'hypertrophie claire.

Au niveau des cavités kystiformes, la ressemblance de l'épithélium avec celui de la surface est encore plus prononcée.

L'accroissement de la tumeur se fait aux dépens de la prolifération de tubes déjà existants, par bourgeonnement périphérique.

Sur certaines coupes, la prolifération épithéliale, au lieu d'être nettement limitée par le tissu conjonctif interstitiel formant basale, devient plus diffuse et constitue des placards qui ne sont plus de l'adénome simple mais apportent un élément de malignité très nettement marqué.

Il s'agit donc d'un adéno-épithéliome de l'ovaire papilliforme.

Au point de vue de l'origine de la tumeur, l'étude de l'épithélium de revêtement de la tumeur, sa prolifération et la formation à ses dépens de masses épithéliales papilliformes qui s'enfoncent dans la profondeur et sont identiques aux formations papillaires qui constituent la tumeur elle-même doivent faire penser que cette tumeur s'est développée aux dépens de l'épithélium ovarien de surface.

Observation LXXX

Chayannaz. (*Journal de méd.*, Bordeaux, 1905).

Myxoépithéliome papillaire de l'ovaire avec ascite gélatineuse.

42 ans.

Augmentation rapide du volume de l'abdomen.

Aucun trouble fonctionnel. Petites végétations miliaires et saignantes sur la lèvre postérieure du col utérin.

Laparotomie : Liquide colloïde gluant, abondant, ne mouillant pas, ne s'écoulant pas, 7 litres environ.

Annexes droites seules modifiées. L'ovaire droit remplacé par tumeur trilobée en forme de trèfle, rosée, mollasse, divisée à l'infini. Plongée dans l'eau finement frangée.

Extirpation. Drainage. Guérison.

Histologie : La tumeur est formée par un ensemble de végétations constitué par du tissu conjonctivo-muqueux très lâche, creusé de cavités irrégulières contenant des exsudats granuleux, mucoïdes, traversés par de nombreux vaisseaux sanguins. Il est des points où ces végétations ont une structure plus franchement fibreuse avec fibres épaisses, et nombreuses fibres conjonctives interposées.

Toutes ces végétations sont dentelées, très minces, revêtues par une assise de cellules cylindriques caliciformes et entourées par un exsudat sécrété par elles, de mucus granuleux ana-

logue à celui que nous avons décrit dans les espaces mucoïdes de la tumeur. Dans ces exsudats on trouve des noyaux cellulaires emprisonnés.

A la base des végétations existent d'énormes vaisseaux visibles à l'œil nu.

On ne voit pas de cils vibratiles à la surface des cellules qui entourent les végétations.

Diagnostic : Myxo-épithéliome papillaire.

Çà et là quelques mastzellen.

La tumeur faisant saillie par le col utérin a la même structure, mais il y a beaucoup d'épithélium cylindrique en palissade. Le revêtement épithélial présente un plateau, à la surface duquel on ne voit pas de cils vibratiles. Cette localisation utérine devrait être étiqueté épithéliome cylindrique. Il y a un des points confinant au carcinome, tellement les cellules sont désorientées. Impression absolue de tumeur maligne.

Depuis la malade a été hystérectomisée pour sa tumeur utérine. Depuis un an guérison persistante.

Observation LXXXI (inédite et personnelle).

(Préparations du docteur Herrenschmidt).

E. H..., 48 ans, entre le 27 décembre 1905, pavillon Nélaton, dans le service de notre maître le docteur Routier.

Antécédents héréditaires : Parents vivants et bien portants (79 et 74 ans).

Antécédents personnels : Nuls. La malade a toujours joui d'une excellente santé. Réglée à 12 ans, elle l'a toujours été régulièrement jusqu'en 1904. Elle a eu trois enfants (19, 22 et 24 ans). Les accouchements ont été normaux, et se sont effectués sans l'aide de médecin ou de sage-femme. Au deuxième seulement un médecin fut appelé tardivement pour effectuer une délivrance artificielle.

Vers le début de 1904, les règles se sont rapprochées, survenant d'abord toutes les trois semaines, puis encore plus sou-

vent. En même temps apparurent des douleurs du côté droit, abdominales, crurales, s'irradiant parfois vers les reins. Bientôt survinrent des douleurs analogues à gauche.

Un médecin, consulté vers le début de 1904, conseilla une opération, qui fut refusée par la malade.

Dans la suite, les métrorragies devinrent continuelles. Les pertes étaient rouges, non fétides, et elles présentèrent à certains moments une grande abondance, au point que la malade dut garder le lit. Cependant les douleurs diminuaient.

L'hémorragie eut quelques accalmies pendant lesquelles survint une douleur dans le flanc droit.

Depuis six mois les douleurs ont à peu près disparu, l'hémorragie s'est progressivement atténuée, mais une tumeur est apparue et l'état général s'est altéré.

La métrorragie est devenue intermittente, se produisant à peu près tous les quinze jours, mais depuis un mois la malade n'a plus perdu de sang.

La tumeur a commencé par le côté gauche (?) et a pris surtout de grandes proportions depuis deux mois.

Depuis ce temps, l'amaigrissement a fait des progrès, le teint est devenu jaune, l'appétit s'est altéré (cependant il persiste partiellement), le poids de la tumeur est devenu gênant. Elle empêche la malade de marcher, lui donne des palpitations, de la dyspnée au moindre effort.

Actuellement la malade est jaune et maigre. Le ventre est bosselé par une énorme tumeur qui remonte bien au-dessus de l'ombilic, et ne laisse libre que le haut du creux épigastrique et les flancs. Légère circulation collatérale. Paroi très amincie.

Cette tumeur médiane est irrégulièrement arrondie, nettement plus prononcée à droite, elle est dure ou plutôt rénitente, grossièrement lobulée. Elle est mate, les flancs sont sonores.

On ne peut pas palper le corps utérin, mais les mouvements de la tumeur sont légèrement transmis au col. Celui-ci pré-

sente une lèvre antérieure hypertrophiée et ramollie, l'orifice est entr'ouvert. Le col est plutôt un peu abaissé. Les culs-de-sac sont un peu durs, le gauche est diminué de profondeur.

Ni constipation, ni troubles urinaires.

Laparotomie le 3 janvier 1906, par M. Routier.

Hystérectomie abdominale subtotale. Tumeur solide de l'ovaire droit, kyste de l'ovaire gauche.

Suites normales. Guérison.

Examen de la pièce.

Il s'agit d'une tumeur solide de l'ovaire droit.

Cette tumenr est plus grosse qu'une tête d'adulte, elle pèse 4 kilogrammes. Sa consistance est très molle avec des parties absolument fluctuantes, d'autres plus dures.

Elle se déchire et se morcelle dès qu'on la manie; sa couleur est bigarrée, gris rosée, avec de petits foyers hémorragiques, polykystiques, gélatineux. La surface est lisse et brillante.

Pédicule très large, vasculaire, représenté par le bord supérieur du ligament large de la paroi à la corne utérine.

Organes voisins : une adhérence à l'épiploon, pas d'adhérence intestinale, légères adhérences au péritoine du cul-de-sac de Douglas.

La coupe montre un aspect spongieux, très mou. Elle est creusée de petites cavités, multiples, le tissu se déchire en tous sens.

Certaines portions sont plus dures, lardacées, de teinte grisâtre, d'autres plus molles, rosées, et même rouges, semblent enserrées par des cordons fibreux et font légèrement hernie à la coupe. Enfin, d'autres endroits sont infiltrés, verdâtres, d'aspect lamelleux et creusés de cavités petites et multiples. Certaines de ces cavités creusées dans la tumeur atteignant le volume d'une noix.

La surface exterieure présente en plusieurs points des végétations étalées, molles, qui semblent avoir traversé la capsule de la tumeur.

L'ovaire gauche est kystique, il forme une poche allongée,

légèrement bilobée, de la grosseur d'une aubergine. Elle contient un liquide citrin, sur un des points de la paroi, en général très mince on voit quelques petites végétations endokystiques.

Examen microscopique. Au petit grossissement on constate que toutes les portions de la préparation sont formées par un enchevêtrement de végétations en jeu de patience. Elles sont rencontées par la coupe selon toutes les directions. Les unes se présentent sous forme de bouquets de dentelures, rattachées par un pédicule. les autres comme des coupes allongées, arrondies, irrégulières, de toutes les formes, formant des îlots séparés. Chaque végétation est bordée par une ligne sombre, formée par les noyaux de cellules, tassées les unes contres les autres. Au plus fort grossissement, on constate que ces cellules sont cylindriques, à noyau très gros, allongé dans le sens de la plus grande dimension de la cellule, très coloré.

Elles forment en général un revêtement uniforme, disposé en une seule couche, mais en beaucoup d'endroits, on voit ces cellules former plusieurs strates, donnant des épaississements, qui parfois envahissent nettement le stroma en y poussant des bourgeons.

En certains points on trouve des alvéoles remplis de cellules qui se sont séparées du revêtement ou plutôt sont coupées au-delà du pédicule qui les rattache sans doute à celles du revêtement épithélial.

Le stroma est formé de tissu conjonctif qui, partout a un aspect myxomateux : les éléments cellullaires ont le type qu'ils affectent dans le tissu muqueux.

Ce stroma forme aussi une charpente à chaque papille et on trouve souvent en son centre un petit vaisseau contenant quelques globules du sang.

Il s'agit en somme d'une tumeur végétante à stroma myxomateux ou œdématié, et dont le revêtement épithélial est, en certains points en dégénérescence carcinomateuse.

ENDOTHÉLIOMES ANGIOSARCOMES

Observation LXXXII

Cullen. *Angiosarcome de l'ovaire.*

L. R..., âgée de 48 ans. Admise au John Hopkins Hospital, dans le service du docteur Kelly, le 3 juillet 1894.

A son entrée la malade se plaint de l'augmentation de volume de la partie inférieure de l'abdomen, de douleurs dans l'abdomen et dans le dos.

La menstruation a débuté à 14 ans, toujours régulière. Mariée à 20 ans, elle a eu deux enfants ; le plus jeune il y a dix ans. Nombreuses fausses couches.

Histoire de la maladie actuelle. — En janvier les règles sont devenues douloureuses et profuses et ont continué ainsi. En mai elle a éprouvé pour la première fois des douleurs violentes dans la région ovarienne gauche. Elles ont continué depuis, irradiant parfois vers les aines. En même temps une tumeur fut constatée au-dessus du pubis, elle a graduellement augmenté.

A l'examen on constate que la partie inférieure de l'abdomen est complètement distendue. Les veines superficielles sont dilatées, et la palpation décèle une masse ferme, bilobée, venant du petit bassin. Elle s'étend plus à gauche qu'à droite.

La lèvre antérieure du col est confondue avec la paroi vaginale, le col est très entr'ouvert, admettant l'index et une masse lisse est perceptible au côté gauche du canal cervical. L'utérus est agrandi et paraît se continuer avec la masse du côté gauche.

7 juillet 1894. Opération par le docteur Kelly. Position de Trendelenburg. Une incision de 19 centimètres de long est faite à la paroi abdominale. Du côté gauche on trouve le pelvis rempli par une masse lisse, elle est à peine mobilisable et on voit le rectum repoussé par elle vers la droite.

Le rectum et l'anse sigmoïde sont adhérents à la tumeur par leur paroi postérieure. Les vaisseaux ovariens gauches sont pincés et on commence l'énucléation. En l'attirant on commence à déchirer la tumeur et il devient nécessaire de hâter l'opération le plus possible, à cause de l'hémorragie.

L'utérus est alors amputé au col, et l'orifice cervical fermé par cinq points à la soie. Des nodules de la tumeur restent encore dans le cul-de-sac de Douglas du côté gauche, et aussi entre le moignon du col et la partie postérieure de la vessie.

Une grosse mèche de gaze est placée à l'angle inférieur de la plaie, qui est suturée au crin de Florence en un seul plan. Durée 51 minutes.

Le jour suivant on enleva la mèche et à peu près 15 centimètres cubes de liquide sanieux s'échappent de la plaie.

Les jours suivants l'écoulement prend un caractère nettement purulent, qui existait encore lorsque la malade quitta l'hôpital. Il y eut une légère élévation de température pendant la première quinzaine. Sortie le 3 septembre 1894.

Examen macroscopique. — La portion d'utérus enlevée mesure 10 × 12 × 9 centimètres, elle est régulièrement globuleuse, rouge vif, et couverte en avant et en arrière par des adhérences délicates. La surface de section a 5 centimètres de diamètre. L'utérus est ferme, l'épaisseur de la paroi est de 2,5 centimètres, et elle est farcie de masses d'apparence graisseuse

ayant de 0,5 à 1,5 centimètre de diamètre. Une de ces masses présente des taches rouges foncées qui sont, semble-t-il, de petits vaisseaux. La partie postérieure du fond est occupée par un nodule sous muqueux de 8 × 7 × 5 centimètres. Il est un peu lobulé et a une couleur rougeâtre. Sortant du bord inférieur du nodule et se continuant avec lui, on voit une masse en forme de doigt, de 6 × 4 × 1,5 centimètres Elle occupe la cavité et son extrémité sort dans le col. La cavité utérine a 7 centimètres de long et à peu près 2,5 de diamètre. La muqueuse de la surface antérieure est jaune blanchâtre et mesure 1 millimètre d'épaisseur.

Sortant du côté droit de la cavité est un polype de 1 cm. 5 de diamètre.

Le grand nodule sous-muqueux qui pénètre dans la cavité n'est pas recouvert par la muqueuse mais présente une apparence légèrement tomenteuse.

Les annexes droites sont d'apparence normale.

Sur le côté gauche de l'utérus est une masse mutilée, en forme de rein, mesurant 16 × 10,5 centimètres, dont la convexité regarde le côté opposé à l'utérus, tandis que la partie concave lui adhère sur un espace de 8 × 9 centimètres. Pendant l'opération la tumeur a été en partie séparée en trois masses. En accentuant cette division on voit qu'elles sont composées de fibres qui forment des cercles concentriques. Ces fibres sont rouge clair, et ressemblent à du muscle. Dans le centre de chaque fibre et parallèle à elle est un petit vaisseau sanguin. D'autres parties de la tumeur sont pâles, homogènes, ressemblant à du cerveau, mais un examen plus attentif montre qu'elles sont aussi composés de fibres. La trompe gauche a 11 centimètres de long, 5 millimètres de diamètre. Son extrémité externe est adhérente à la tumeur. Le parovaire est intact. On ne trouve aucune trace de l'ovaire.

Examen histologique. — L'ovaire gauche fait partie intégrante de la tumeur sans qu'il y ait de ligne de séparation entre eux. Une portion de l'ovaire est reconnaissable par plusieurs

gros corps fibreux et un corps jaune. La masse de la tumeur est composée par des cellules fusiformes coupées longitudinalement et transversalement, elles tendent à se disposer autour des vaisseaux sanguins, qui sont très nombreux.

Les vaisseaux ont un revêtement endothélial, entouré en certains endroits d'une mince tunique musculaire, dont la portion externe paraît en dégénérescence hyaline, immédiatement antour de la tunique musculaire, soit huit à dix rangs de cellules fusiformes, parallèles au vaisseau. Telle est la constitution des fibres vasculaires.

Dans d'autres parties de la tumeur, les vaisseaux sanguins sont moins nombreux et les cellules fusiformes n'ont plus un arrangement aussi régulier.

Beaucoup de ces cellules ont de larges noyaux ovales, d'autres sont en karyokinèse. Quelques-unes ont deux à trois noyaux.

Par endroits la tumeur montre des nécroses, parfois sans fragmentation du noyau ; en d'autres endroits des polynucléaires se sont infiltrés.

Utérus. — Les nodules intrapariétaux sont composés des mêmes éléments que les tumeurs ovariennes, toutefois sans tendance à l'arrangement péri-vasculaire. Le nodule qui remplit la cavité a la même structure et présente de nombreux points de nécrose.

Muqueuse utérine. — Les glandes utérines sont en grande partie normales, quelques-unes cependant dilatées.

La trompe gauche présente quelques hémorragies dans la tunique musculaire et quelques nodules calcaires sous-séreux.

Diagnostic.—Angio-sarcome de l'ovaire gauche. Extension à l'utérus par continuité et aussi, semble-t-il, par métastase, la tumeur utérine étant du sarcome pur. Atrophie de la muqueuse utérine, etc.

Observation LXXXIII

Henrotin et Herzog (*Journal of obstetrics*, 1899).

Endothéliome de l'ovaire.

♀ environ 30 ans.

Début, 1891. Irrégularité des règles, insomnie, céphalée.

Juillet 1892. Crise douloureuse dans la région ovarienne gauche, avec fièvre.

Diminution de la menstruation, complètement arrêtée depuis deux ans.

Sensation particulière au côté droit de l'abdomen.

Plusieurs crises douloureuses.

En 1896, après une longue course, perte de sang, qui se renouvelle au bout de trois mois, puis pertes continuelles depuis ce temps (septembre 1897).

En 1896, l'examen montre une tumeur (œuf de poule).

En 1897, tumeur de la grosseur du poing, pédiculée basculant sur le rectum et causant de la douleur.

Opération, septembre 1897.

Tumeur pédiculée, sans adhérences, de l'ovaire droit.

Ovariotomie.

La tumeur a complètement remplacé l'ovaire (35 cm), enveloppe lisse sous laquelle on voit de gros vaisseaux.

Trompe normale.

Hydatide de Morgagni normale.

Histologie — Capsule composée de tissu connectif fibreux. Pas de revêtement épithélial externe. Le tissu de la tumeur consiste en un stroma de cellules fusiformes, d'aspect très semblable au tissu normal du stroma ovarien. Contre ces cellules on en trouve d'autres, de taille moyenne, rondes ou cubiques, avec des noyaux relativement grands, riches en fines granulations chromatiques. Ces éléments montrent une tendance à s'arranger en masses alvéolaires ou en cordons tubulaires. En d'autres endroits on les trouve infiltrant le stroma irrégulièrement. Il est à remarquer que les dispositions alvéo-

laires ou tubulaires ne sont pas aussi nettement limitées que dans un carcinome, mais que les cellules néoplasiques, au contraire, changent de forme, s'approchent du type fusiforme et se transforment graduellement en cellules du stroma.

Des endroits favorables montrent que les cellules néoplasiques proviennent de l'endothélium lympathique proliférant. On doit donc classer la tumeur parmi les endothéliomes lympathiques. On ne trouve aucun follicule dans la tumeur.

Suites : La menstruation s'est rétablie depuis l'opération, mais très douloureuse.

Observation LXXXIV

Brouha. (*Revue gynécol. et chir. abd.*, 1900).

Femme de 47 ans.

Réglée à 17 ans.

Sept grossesses et accouchements normaux, dernier, août 1892.

Dernières règles, 25 novembre 1899 (?) cinq jours abondantes et douloureuses.

Opérée le 3 octobre 1899 (?). L'utérus est petit, mobile, *le spéculum montre une légère érosion au pourtour du col.*

La malade aurait guéri après l'opération, et quitte l'hôpital au onzième jour, en état parfait, pour mourir vingt-sept jours après l'opération avec des douleurs dans la hanche, et de l'asthénie cardiaque.

L'examen macroscopique de la pièce montre qu'il s'agit d'un kyste dermoïde de l'ovaire combiné à une dégénérescence du tissu de cet organe :

Poche contenant des cheveux, constituant un lobe, l'autre est dur.

Des fragments sont prélevés, fixés dans le liquide de Zenker. Inclusion paraffine. Coloration carmin aluné, hématoxyline, éosine, Van Gieson.

Examen : (Freeborn).

1° Paroi de kyste dermoïde.

2° Tumeur solide.

Paroi : membrane conjonctive assez épaisse qui sépare d'une façon absolue l'épithélium du kyste dermoïde, de la néoplasie formant le lobe dur. Cette membrane se continue suivant sa périphérie, d'une part dans la capsule fibreuse qui entoure le lobe dur, d'autre part dans la portion fibreuse de la paroi du lobe kystique. La disposition ainsi réalisée permet déjà d'exclure l'épithélium du kyste dermoïde comme origine du tissu néoplasique qui s'est développé dans le restant de l'ovaire, non pas, par conséquent, en tant que complication de ce kyste, mais à titre de combinaison avec lui.

Il faut cependant signaler une particularité dont il n'a pas été possible d'apprécier la signification. Immédiatement sous l'épithélium du kyste il existe, suivant une épaisseur correspondant à peu près à celle de l'épithélium lui même, une véritable infiltration du tissu conjonctif par des éléments plus volumineux que les leucocytes normaux, mais très différents des cellules du lobe dur dont il va être question.

Les deux petits noyaux durs se trouvent également entourés par une capsule fibreuse.

De la surface interne de la capsule du lobe dur partent des cloisons conjonctives qui s'enfoncent dans la masse néoplasique pour se ramifier en septa de moins en moins épais qui subdivisent le tissu de la tumeur en lobes et lobules de plus en plus petits. Le terme ultime de cette division est la maille conjonctive et son contenu. Ceux-ci peuvent présenter des aspects très différents en deux points voisins.

Dans les mailles d'un réticulum conjonctif formé de minces fibrilles à la surface desquelles se trouvent appliquées çà et là des cellules fusiformes, nous voyons des formations ovalaires, allongées suivant une direction commune, qui est également celle des éléments conjonctifs du stroma.

A première vue, ces formations rappellent des tubes glandu-

laires sectionnés, et l'image d'ensemble de la coupe offre un aspect voisin de celui de la région des tubuli recti du rein. L'examen de coupes sériées permet de constater que ces formations tubulaires se continuent entre elles et qu'elles forment un réseau dont les travées s'entrecroisent avec celles du reticulum conjonctif du stroma. Le calibre de ces cylindres creux est très inégal. En certains points leur cavité s'élargit et pousse vers l'extérieur des culs-de sac qui lui prêtent une forme irrégulière. La paroi du tube se limite très nettement par un contour régulier vis-à-vis du stroma.

Elle se constitue de plusieurs assises cellulaires, sans offrir toutefois, à proprement parler, l'aspect épithélial. Les cellules, en effet, comportent un gros noyau régulièrement ovalaire, dont le grand axe n'observe aucune direction dominante. Les corps protoplasmiques de ces éléments colorés faiblement sont peu différenciés les uns des autres et, seul, un examen attentif permet de se convaincre de la séparation réelle des cellules. La lumière de ces tubes est obstruée çà et là par des noyaux isolés, des détritus de cellules, des leucocytes.

En d'autres points de la même coupe, l'aspect du tissu néoplasique se modifie, en ce sens que les tubes creux deviennent des boyaux solides, dans les parties centrales desquels on observe fréquemment des cellules géantes.

A ne considérer que les deux aspects qui viennent d'être décrits, notre tumeur semblerait devoir être rangée parmi les cancers, c'est-à-dire parmi les tumeurs dues à la prolifération atypique de cylindres épithéliaux creux ou pleins dans un stroma conjonctif.

Le caractère carcinomateux s'atténue en d'autres points. L'aspect alvéolaire y devient moins net. Les cellules néoplasiques forment de grandes nappes uniformes dans lesquelles ne pénètrent que de minces travées conjonctives qui les subdivisent en lobules de dimension variable. Certains de ces lobules ont une étendue suffisante pour occuper tout le champ du microscope. En face de cette disposition que Pick croit le résul-

tat de la prolifération des cellules néoplasiques au-delà des limites des tubes et des nodules qu'elles constituaient au début, on est tenté plutôt de parler de sarcome.

L'analogie avec les tumeurs d'origine conjonctive se complète d'ailleurs en certains endroits où l'on constate le mélange parfait des cellules néoplasiques avec les éléments du stroma.

Dans la figure 5, on voit une disposition qui, moinsavancée au point de vue de l'évolution du néoplasme, me paraît préparer les aspects réalisés dans les figures 1 et 2. On y voit des lacunes délimitées par une assise simple de cellules identiques à la cellule type de la néoplasie. Ces lacunes se continuent entre elles, formant un système de cavités logées dans les mailles du stroma.

Que sont ces cavités ? Il ne peut évidemment s'agir que de vaisseaux capillaires.

Dans une préparation, un point montre le premier dégré de dégénération. Les cellules plates de l'endothélium ont augmenté de volume, tandis que le noyau de ces éléments prenait une forme ovalaire. Les figures 1, 2 et 3 reproduisent les stades ultérieurs du processus de prolifération endothéliale , qui aboutit successivement à la stratification de la paroi des tubes, à l'oblitération de ces derniers et finalement à la constitution de ces grandes nappes cellulaires d'aspect sarcomateux.

La nature de ces capillaires est plus difficile à déterminer. Cependant si l'on tient compte de ces faits que dans le stroma conjonctif se ramifient de nombreux vaisseaux sanguins très nets, gorgés par place de globules rouges, tandis que d'autre part la cavité des capillaires dégénérés ne contient jamais d'hématies, on est porté à admettre la natnre lymphatique de ces derniers. Cette hypothèse se renforce quand on cherche à concevoir le mode de développement de la néoplasie.

A la périphérie des lobules dans les points du stroma non encore envahis, on constate cependant une modification de ce dernier. Le tissu conjonctif est plus lâche. Il se montre constitué par un reticulum de fines fibrilles qui circonscrivent de lar-

ges mailles et portent çà et là une cellule endothéliale fusiforme ou étoilée. Par endroits, une fente plus spacieuse, à contour plus régulier, se présente comme un véritable capillaire lymphatique. Si la dégénérescence s'empare des éléments endothéliaux de ce tissu, deux éventualités pourront surgir : ou bien le processus portera surtout sur l'endothélium des fentes lymphatiques ayant rang de vaisseau, ou bien elle frappera les cellules endothélioïdes du tissu reticulé. Dans le premier cas, les fentes lymphatiques augmenteront de dimension, leur endothélium s'épaissira et le tissu intermédiaire se condensera entre ces capillaires en voie de dégénérescence.

Dans le deuxième mode, certains des éléments cellulaires du tissu réticulé augmenteront de volume, au sein des mailles sans perdre leurs rapports avec les fibrilles du stroma.

Ce ne sont d'ailleurs pas là de simples hypothèses, car une recherche attentive permet de découvrir à la périphérie des lobules jeunes. des dispositions qui établissent tout une série de transitions entre le tissu conjonctif et le néoplasme. On assiste en ces points à la dilatation de fentes lymphatiques qui, de ce chef, deviennent apparentes. L'endothélium qui les circonscrit s'épaissit et peu à peu ces éléments cellulaires deviennent identiques à ceux de la néoplasie.

La figure 6 représente un fragment de coupe intéressant au voisinage du tissu néoplasique, l'enveloppe fibreuse d'un des petits lobes durs décrits plus haut. Nous nous trouvons ici vis-à-vis de véritables boyaux cellulaires pleins, logés dans le tissu de la capsule conjonctive.

L'analogie de ces formations avec des nodules cancéreux est évidemment des plus considérables. Les unes paraissent occuper la lumière d'un lymphatique dilaté, les autres ne sont séparées des éléments du stroma par aucune espèce d'endothélium. A côté de ces cylindres cellulaires, on observe également ces petits groupements de cellules néoplasiques sur lesquels Herz a spécialement attiré l'attention. Il s'agit simplement de

courtes rangées de cellules dont les deux terminales s'effilent.

Ces groupements fusiformes, comme la plupart des nodules de la figure 6, se trouvent en relation avec le stroma fibreux, sans interposition d'assise cellulaire quelconque. D'où procèdent ces formations? Faut-il croire à un développement autochtone ou incriminer, soit la métastase, soit la propagation atypique ? La disposition de certains cylindres cellulaires dans la lumière des lymphatiques permet d'assurer que le second processus intervient certainement. D'autre part, le peu d'altération du tissu à la périphérie des boyaux ne parle guère en faveur d'un envahissement actif, de proche en proche. Il est vraisemblable que la plupart de ces nodules se forment sur place par prolifération de l'endothélium lymphatique ; quelques autres résultent de la propagation des premiers suivant la cavité de ces vaisseaux.

En résumé, notre tumeur consiste en un kyste dermoïde, combiné à une néoplasie du tissu ovarien qui reproduit suivant les points la texture du cancer ou du sarcome, et provient de la dégénérescence de l'endothélium des vaisseaux et des fentes lymphatiques.

Observation LXXXV

Brückner. (*Revue de chirurgie*, 1901.)

J.-M. E., 44 ans, entre dans le service du professeur Jonnesco, le 15 avril 1900.

Antécédents nuls.

Première menstruation à 15 ans, depuis régulière, abondante, sans douleur.

Mariée à 18 ans. 11 grossesses dont deux fausses couches.

Ménopause (?) depuis 8 ans. Tumeur développée depuis 2 ans.

Etat général excellent, pas d'ascite.

Le toucher ne peut délimiter la tumeur de l'utérus.

Diagnostic : fibrome de l'utérus.

Opération, 28 avril. Tumeur grosse comme une tête de fœtus, développée à la place de l'ovaire gauche. On distingue sur l'utérus 2 petites tumeurs de la taille d'un grain de chénevis, qui semblent être des greffes néoplasiques.

Hystérectomie abdominale totale, par M. le professeur Jonnesco.

Réunion par première intention.

Examen macroscopique. — La tumeur, développée à la place de l'ovaire gauche, grosse comme une tête de fœtus, a une forme irrégulièrement ovoïde, grossièrement lobulée, de couleur rosée. Chaque lobe présente à sa surface une quantité de petits mamelons de dimensions variables, assez durs et de couleur blanchâtre. On remarque au pôle supérieur de la tumeur, un grand kyste de couleur violacée, à contenu gélatineux et noirâtre ; disséminés à la surface de la tumeur, on trouve encore d'autres kystes, de dimensions plus petites, rarement dépassant la grandeur d'une noisette, et à contenu variant comme consistance jusqu'à celle de la colle forte, et comme couleur du jaune citrin au rouge foncé.

La tumeur est en totalité enveloppée d'une capsule fine, recouverte d'un endothélium intact, qui lui donne un aspect luisant rappelant celui de la séreuse péritonéale : on remarque une quantité d'arborisations vasculaires d'assez grandes dimensions qui rampent à la surface de la tumeur, immédiatement sous la capsule.

La néoplasie est d'une consistance dure, presque ligneuse, tout à fait comme un fibrome.

A la coupe on constate qu'elle est constituée dans sa plus grande partie d'un tissu simili-conjontif, disposé en faisceaux plus ou moins volumineux, ici radiés, là enroulés et limitant entre eux de petits kystes à contenu colloïde.

A la périhpérie de la tumeur, le tissu est presque blanc, très peu rosé, très dur, criant sous le scalpel ; mais plus humide que

dans un fibrome ; par râclage, on obtient un suc plutôt clair, contenant quelques éléments figurés.

Au centre de la tumeur il est difficile de reconnaître la disposition fasciculée, et le tissu a une consistance plus molle rappelant celle d'un parenchyme ; en outre on trouve des îlots où il est presque gélatineux.

Vers l'extrémité inférieure, et sur une coupe sagittale on trouve encore un îlot, grand comme une noix, encapsulé, d'une couleur jaune grisâtre, sec, comme du fromage.

La tumeur était unie au corps de l'utérus par quelques adhérences qui furent détruites avec facilité.

A première vue j'ai pensé que c'était tout simplement un fibrome œdématié, mais en examinant les annexes du côté droit, d'autres signes m'ont mis sur une piste nouvelle. L'ovaire droit, tout petit et scléreux qu'il est, n'a pas l'aspect franc d'un noyau de pêche, il est lobulé, mamelonné, tout comme la tumeur de gauche, mais en miniature ; en le sectionnant, l'aspect de la coupe rappelle assez bien la coupe de la tumeur ; en outre il est moins dur, moins blanc, et plus succulent que d'habitude. Rien du côté de la trompe.

Enfin un fait qui me fit soupçonner la nature maligne de la tumeur, c'est la présence, sur la face antérieure du col utérin, de deux petites tumeurs pas plus grosses qu'un grain de chénevis, dures, blanches, tranchant fortement sur le fond rouge de l'utérus, et pénétrant de près de 2 millimètres dans la couche musculaire.

Examen microscopique :

Formol à 5 p. 100. Celloïdine.

Tumeur de gauche, coupe intéressant sa périphérie, immédiatement sous la capsule. A un faible grossissement, on voit qu'elle est constituée par une quantité de cavités de grandeur inégale, et de forme tout à fait irrégulière, plus ou moins remplie de grandes cellules en quantité variable.

On trouve, à côté de cavités petites et presque remplies de cellules, d'autres énormes et à peu près vides.

Celles-ci surtout affectent une forme allongée, et leur longueur est souvent telle qu'elles remplissent deux ou trois champs du microscope ; sinueuses, rarement droites, plus souvent recourbées alternativement des deux côtés, elles varient comme largeur d'une manière extrêmement fréquente ; ici elles sont si étroites que les parois arrivent presque en contact, plus loin elles s'élargissent, formant une cavité énorme, pour se rétrécir plus ou moins de nouveau, et ainsi de suite. En général, elles ne communiquent pas les unes avec les autres, et se terminent en cul-de-sac plutôt allongé.

Ces cavités sont séparées par un tissu conjonctif dense très riche en noyaux pour la plupart fusiformes. Ce tissu interstitiel varie aussi comme quantité ; par places, il est extrêmement abondant, séparant d'une manière distincte les cavités : quelquefois, il n'est représenté que par quelques fibrilles et quelques noyaux, les cavités se touchent presque par leur paroi. Au pourtour de celles-ci, le tissu conjonctif sur une faible étendue est un peu plus dur, un peu plus rigide, les fibres sont plus compactes tandis que les noyaux deviennent plus rares et en même temps plus allongés.

Le stroma de l'ovaire normal a complètement disparu, on ne voit plus son tissu riche en fibres musculaires, ni ses vaisseaux nombreux et de grande taille ; dans les parties périphériques de la tumeur surtout, ceux-ci sont encore assez nombreux, mais ils sont presque toujours petits et leurs parois sont très minces Nulle part ou ne trouve quelque relation entre les vaisseaux et la tumeur ; toujours ils sont nettement limités par du tissu conjonctif, pauvre en noyaux, et semblent être ainsi complètement indépendants de la tumeur.

Les cavités contiennent, comme je l'ai dit, de grandes cellules ; celles-ci varient aussi comme quantité, tandis que les petites cavités en sont presque toujours tout à fait remplies, les grandes et les très allongées en sont très pauvres.

Au point où leur lumière est très rétrécie, la paroi est seulement tapissée d'une ou deux couches de cellules plates, fusifor-

mes, la cavité restant vide ; mais au point où elles s'élargissent, souvent leur lumière est presque obstruée par un amas cellulaire.

Ces cavités, grandes ou petites, mais bourrées de cellules, donnent l'impression de gros cordons compacts, coupés transversalement, mais à côté, en en trouve d'autres dont les parois, tapissées par une ou même plusieurs couches cellulaires, sont pourvues d'une lumière centrale : l'aspect est alors celui d'une glande en prolifération extrêmement active, d'autant plus que souvent le contenu de la lumière centrale, finement granuleux et faiblement coloré en rose par l'éosine, tient en suspension des détritus cellulaires.

Souvent on trouve des îlots bien circonscrits par du tissu conjonctif qui paraissent à première vue composés d'une quantité de petites cavités tassées les unes contre les autres, de grandeur inégale ; avec attention, on reconnaît facilement que ce n'est qu'une seule grande cavité remplie de cellules, mais dans laquelle celles-ci sont disposées de manière à former plusieurs cavités pseudo-glandulaires de forme et de dimensions différentes.

Enfin, on trouve d'autres cavités dont la paroi tapissée d'une seule couche de cellules plates fusiformes présente en un point quelconque un bourgeon presque exclusivement composé de cellules semblables à celles qui remplissent les alvéoles voisins et faisant saillie à l'intérieur.

Dans les parties centrales surtout, des coupes passant par les points où la tumeur est molle, gélatineuse presque, on voit que le tissu conjonctif est plus jeune, les fibrilles plus déliées et les noyaux plutôt ronds.

On trouve encore des cavités au centre comme à la périphérie de la tumeur, mais elles sont plus petites, plus étroites et presque toujours bourrées de cellules.

Ce sont de véritables cordons cellulaires, moniliformes, ramifiés, terminés ici en pointe, là en massue et à direction différente.

Les vaisseaux sont assez nombreux, plus grands, à paroi toujours mince. Gorgés pour la plupart de sang et toujours complètement indépendants de la tumeur.

A l'aide d'un fort grossissement on reconnaît un détail très important, tous ces alvéoles, tous ces espaces, n'ont pas de parois propres, pas de membranes basales : ce sont de véritables cavités creusées dans le tissu conjonctif.

L'aspect est aussi variable, suivant les divers points qu'on considère. Ainsi, en examinant un grand espace à large lumière et pauvre en éléments figurés, on voit que la paroi de la cavité limitée par le tissu conjonctif un peu plus dense déjà indiqué, est tapissée par une couche cellulaire. Les éléments qui composent cette couche ne se ressemblent pas partout ; ici ce sont des cellules très allongées à noyaux fusiformes, leur protoplasme offrant peu de hauteur : situées sur une couche et très espacées les unes des autres, elles imitent ainsi tout à fait le revêtement endothélial d'une séreuse. Un peu plus loin, l'aspect est tout autre : les cellules toujours sur une seule couche sont cylindriques : leur hauteur l'emporte sur les autres dimensions, leur noyau, grand, sombre, riche en chromatine, parallèle au grand axe de la cellule, est situé à mi-distance de ces bords. Le protoplasme finement granuleux, opaque, présente souvent autour du noyau une zone claire.

Enfin, par place, ces cavités n'ont pas un revêtement régulier, c'est plutôt un bourgeon cellulaire : en vérité à la limite de la cavité. c'est un mélange de cellules à peu près toutes de la même grandeur, répandues sans aucun ordre ici sur une seule couche, là sur plusieurs faisant des saillies nombreuses à l'intérieur de la cavité et d'autre côté pénétrant souvent dans le tissu avoisinant.

Très souvent on trouve des cavités qui présentent ces aspects différents à la fois, une des parois est recouverte d'un véritable endothélium, tandis que sur celle d'en face le revêtement cellulaire est dans un état de prolifération intense. Enfin, chose plus importante, non seulement on peut ramener les

cellules cylindriques d'une cavité à ce type, mais très souvent il est extrêmement facile de démontrer leur identité. En effet, on peut suivre pas à pas comment elles se multiplient, et la première conséquence qui en résulte est qu'elles ne sont plus si espacées : on peut suivre un peu plus loin comment les mêmes cellules commencent à grandir et par pression réciproque commencent à prendre la forme cylindrique et comment enfin à cause de leurs multiplications, elles arrivent à se mettre sur plusieurs couches et même à remplir toute la cavité, surtout si celle-ci est de faible dimension : si la cavité est très allongée en suivant encore la paroi, on arrive quelquefois à voir que les cellules, diminuant comme nombres se mettent de nouveau sur une couche en reprenant l'aspect endothélial pour le quitter de nouveau un peu plus loin.

Ainsi sur une des figures reproduite, par l'auteur on voit une de ces cavités qui va vers la droite, et tapissée d'un véritable endothélium, composé de cellules plates à noyau fusiforme espacées. Allant vers la gauche, on constate nettement comment ces cellules, devenant plus nombreuses sont plus serrées et en même temps deviennent plus saillantes, à peu près cubiques : sur la même figure on voit aussi une de ces cavités dont la paroi supérieure est tapissée d'une seule couche vers la gauche nettement endothéliale, tandis que la paroi inférieure présente un revêtement cellulaire, irrégulièrement stratifié, faisant des saillies nombreuses à l'intérieur et oblitérant vers la droite complètement la lumière de la cavité ; dans ce point-ci c'est un véritable cordon cellulaire.

Ces détails sont très visibles ; en certains points, en effet, on trouve des cavités remplies tout à fait ou à peu près, on trouve de larges espaces sinueux tapissés d'un endothélium transformé par places.

Quand ces cavités ne sont pas complètement remplies de cellules proliférées, elles sont ou vides ou contiennent une petite quantité d'une substance finement granuleuse, faiblement colorée par l'éosine et qui souvent emprisonne quelques rares glo-

bules rouges et souvent des cellules sur lesquelles je reviendrai plus loin.

A l'aide d'un fort grossissement, on reconnaît immédiatement que la tumeur présente en de très nombreux points des signes évidents de dégénérescence.

Dans les points où la paroi des cavités décrites rappelle par son aspect un espace lymphatique, on ne pouvait différencier si on n'était pas prévenu, ces cellules des cellules endothéliales. La ressemblance est parfaite, mêmes dimensions, même forme allongée très peu saillante, même noyau fusiforme.

Dans les points où les cellules deviennent cylindriques, on peut voir à l'aide de l'immersion les détails suivants : la couche cellulaire repose immédiatement sur le tissu conjonctif avoisinant, duquel elle ne diffère que par l'opacité et l'état granuleux du protoplasma ; toujours est facile à voir la limite entre ces deux éléments, mais il est plus difficile de reconnaître la limite entre deux cellules voisines. Les noyaux, plutôt oblongs, ne sont pas situés régulièrement ; la plupart sont logés suivant le grand axe de la cellule, mais à côté on en trouve d'autres situés transversalement ; ils sont riches en chromatine et laissent voir à leur intérieur un, plus rarement deux nucléoles, faiblement colorés en rose bleuâtre par l'hématoxyline. Les mitoses sont assez rares. Même dans les points où la prolifération de la tumeur paraît la plus active, on reconnaît par quelques signes le commencement d'une dégénérescence qui abonde dans d'autres parties.

Aussi c'est une tendance à vacuolisation qui se manifeste de bonne heure et qui souvent est suivie d'une destruction du noyau. La vacuolisation commençant rejette d'abord le noyau à la périphérie de la cellule. La cellule ressemble beaucoup à une cellule mucipare, mais je n'ai pu mettre en évidence aucune trace de mucine à son intérieur. Plus tard le noyau se gonfle, devient très pâle, retient mal la couleur ; les grains chromatiques, répandus sur une surface quatre ou cinq fois plus grande, semblent diminuer comme quantité, leur contour devient irré-

gulier, il est festonné, mais la membrane nucléaire est à peine visible.

Les nucléoles qui paraissent résister le plus deviennent encore plus pâles, presqu'invisibles.

A la fin les noyaux éclatent et quelque temps on peut encore reconnaître dans le protoplasme dégénéré des restes de grains chromatiques, car bientôt protoplasme et noyaux fondus forment une masse granuleuse qui remplit la lumière des cavités.

Le processus de dégénérescence est très intéressant à connaître, parce que souvent, par place, il change l'aspect du néoplasme. On y voit ainsi, par places, des sections transversales de cordons cellulaires qu'on prendrait volontiers, à première vue, pour une glande proliférée, pour un adéno-carcinome, tellement les cellules qui constituent l'alvéole ressemblent à des cellules épithéliales, tandis qu'en réalité ce n'est qu'une expression de dégénérescence.

La lumière, rejetée un peu de côté, résultat d'une fonte cellulaire, sera bientôt agrandie par le concours de quelques cellules avoisinantes, pâles, gonflées, vacuolisées, à noyau en caryolysis et en caryorrexis.

Le processus dégénératif est cependant facile à suivre.

Cette tendance à la dégénérescence est très marquée même dans les jeunes parties de la tumeur. Ainsi, dans ses parties centrales, où les vaisseaux sont nombreux, où le tissu conjonctif est lâche, où le néoplasme se présente sous l'aspect de minces cordons pleins de cellules, il est très facile de voir la formation de ces pseudo-lumières glandulaires.

Le contenu de ces cavités est une masse granuleuse, faiblement colorée, qui contient de rares globules rouges, de nombreuses boules d'apparence colloïdes et, enfin, des éléments cellulaires. Ceux-ci se présentent sous deux aspects: *a*) ce sont des cellules de diverses grandeurs, à protoplasme homogène, à noyaux plus petits que ceux de la tumeur et fortement colorés; *b*) de grandes cellules à noyau périphérique, relativement

pauvre en chromatine, clair et à protoplasma riche en vacuoles, tout comme une cellule mucipare. Il m'a été impossible d'établir la provenance des premières ; quant aux dernières, elles doivent provenir de cellules tombées à l'intérieur dans la cavité, d'autant plus qu'on rencontre, entre les éléments de la tumeur, de pareilles formes.

Comme dans tout néoplasme on rencontre de rares éléments lympathiques, surtout au voisinage des points fortement dégénérés. Nulle part je n'ai vu d'infiltration de cellules embryonnaires.

Dans l'ovaire gauche on relève à peu près les mêmes détails. Ici on retrouve le stroma normal, comme dans sa plus grande partie : on retrouve des cordons néoplasiques, des cavités bourrées de cellules tout à fait comme à droite. Inutile donc d'y revenir, seulement nulle part je n'ai trouvé de follicules de Graaf et nulle part à droite je n'ai vu de formation ressemblant quelque peu à un follicule.

Les tumeurs de l'utérus sont de petites greffes néoplasiques, ayant la même structure que la tumeur.

Observation LXXXVI

Barbour (*Scottish. med and surg. journ.*, décembre 1905).

M. F..., âgée de 42 ans, IV-pare, entre à l'Hôpital royal d'Edimburgh pour douleurs épigastriques durant depuis deux ans et tumeur dans les deux fosses iliaques datant de six mois.

A peu près quinze jours après la naissance de son dernier enfant, il y a trois ans, elle eut un grand frisson avec douleurs dans l'épigastre et vomissements.

Ceci fut guéri par des fomentations et des médicaments ordonnés par un médecin. La douleur devint moins vive, mais les vomissements continuèrent pendant environ trois semaines, après quoi elle reprit son travail.

La douleur cependant ne disparut jamais entièrement, reparaissant tous les deux ou trois jours et durant quelques heures. A ces moments elle était obligée de prendre le lit et une abondante transpiration la soulageait. Il y a un an elle eut une nouvelle crise de douleurs extrêmes semblables à celles de la première attaque, mais sans vomissements et, depuis lors, elles ont reparu de temps à autre, la rendant incapable de travailler.

Il y a six mois elle constata un gonflement dans la région iliaque gauche et peu après au côté droit. Elle décrit la dernière tumeur comme étant dure comme la pierre, celle de gauche beaucoup moins. Il y a deux mois, la douleur augmenta, les vomissements reparurent et elle rendit du sang par l'anus.

Rien d'autre à noter, si ce n'est que la menstruation a disparu depuis la naissance de son dernier enfant. Les antécédents héréditaires sont bons.

L'examen montre une distension abdominale plus importante à droite et la palpation révèle deux tumeurs résistantes à surface mamelonnée, mobile. Elles occupent les régions lombaires et iliaques et descendent dans le pelvis. Leur consistance et leur forme bien accusées suggèrent un fibrome utérin, mais aucun souffle n'est perceptible ; d'un autre côté il n'y a pas d'ascite capable de faire penser à une tumeur maligne.

Le palper bimanuel fait voir l'utérus en avant mais immobile bien que les tumeurs puissent être mobilisées indépendamment de celui-ci. On sent des nodules à gauche du col et dans les culs-de-sacs latéraux, droit et gauche, qui ne suivent pas le mouvement imprimé aux tumeurs abdominales.

Une incision exploratrice fut faite et en ouvrant la cavité péritonéale, deux tumeurs solides furent découvertes prenant naissance dans les ovaires, avec une petite quantité de liquide ascitique. L'apparence des tumeurs pouvait faire croire à une nature maligne, mais comme il n'y avait pas d'adhérences importantes et que les deux tumeurs étaient pédiculées, on décide de se borner à les enlever. Le pédicule de celle de gauche

était large et charnu, mais fut aisément lié par une suture en chaîne à trois nœuds. Il y avait aussi des adhérences intestinales derrière le ligament large gauche. La tumeur droite était plus grosse avec des adhérences récentes qui furent aisément séparées, mais il y eût quelque difficulté à lier son pédicule plus large. Il fut aussi lié en trois parties. Quelque ennui fut alors causé par l'hémorragie du pédicule gauche qui nécessita une nouvelle ligature placée plus bas. Les tumeurs enlevées, on put constater un épaississement du péritoine causé par des infiltrations malignes.

La malade était en bon état une fois remise dans son lit et fort tranquille le jour et le soir avec des moments de sommeil ; le lendemain se passa encore bien, mais il y eût rétention d'urine. Cathétérisme. Elle n'eût qu'une fois des nausées. Le troisième jour son état fut loin d'être satisfaisant, le pouls devenant plus faible et plus rapide, 120.

Le soir on donna un lavement, mais elle ne rendit pas de gaz ; on répéta le lavement et on obtint des gaz, ce qui soulagea la malade.

Comme il y avait du ballonnement, je fis le toucher rectal et trouvai une induration non remarquée précédemment de la paroi intestinale au niveau du promontoire.

Son état empira dès lors d'une manière continue. On essaya des injections hypodermiques de strychnine et de strophantine, mais le pouls n'en fut pas modifié. La température variait entre 98 et 99° F s'élevant même à trois reprises jusqu'à 99° et peu avant le décès atteignit 100°6. Plusieurs tentatives furent faites pour vaincre la paralysie de l'intestin mais sans grand résultat. On fit le lavage de l'estomac. On songea à ouvrir l'abdomen pour s'assurer s'il y avait obstruction ou paralysie de l'intestin, mais on y renonça en raison de la faiblesse de la malade et des infiltrations malignes constatées sur le péritoine. Les vomissements la prirent vingt-quatre heures avant le décès et les matières rendues avaient mauvaise odeur.

Elle mourut le cinquième jour après l'opération et l'autopsie fut refusée.

Examen par le docteur R. Muir.

Une coupe prise près de la surface de la tumeur montre l'invasion du stroma de l'ovaire par la néoformation et aussi les vaisseaux lymphatiques dilatés. Une autre montre une partie plus profonde de la tumeur où le tissu ovarien a été entièrement remplacé par la néoformation.

Une troisième montre ce qui reste du stroma ovarien écarté par la néoformation qui arrive ainsi à un arrangement alvéolaire. Dans quelques-uns des vaisseaux lymphatiques le tissu endothélial est inaltéré et dans d'autres prend une forme cylindrique.

Un quatrième dessin montre des apparences semblables. En certains endroits on peut voir d'un côté d'une espace lymphatique la cellule endothéliale normalement aplatie, de l'autre une cellule cylindrique qui est évidemment une cellule endothéliale modifiée.

La cinquième photographie (× 200) montre l'arrangement des cellules cylindriques sur les parois des vaisseaux. En quelques-uns l'épithélium altéré est couché comme un petit tube, comme une « collerette » détachée dans le vaisseau lymphatique. Il est difficile de dire si la production s'est faite à ce point même ou si le petit tube a été apporté d'un autre point par la lymphe. D'après les apparences en certains endroits on pourrait croire à un adémone mais les vaisseaux sont indubitablement des vaisseaux lymphatiques, et les tubes n'ont pas la base membraneuse définie qui se trouve dans le cancer.

Le nº 6 montre de nouvelles formations lymphatiques. Nous avons ici indubitablement des proliférations endothéliales actives et les cellules montrent des mitoses.

Sur ces coupes microscopiques nous pouvons suivre pas à pas le développement des cellules sarcomateuses dans l'endothélium lymphatique.

RHABDOMYOME MALIN

Observation LXXXVII

Vignard présente à la socité anatomique, en 1899, une pièce provenant d'une malade de 17 ans, entrée à la Salpêtrière pour volumineuse tumeur abdominale, cachectique, presque mourante.

Cette malade, qui n'avait jamais été réglée, est tombée il y a dix-huit mois dans une anémie profonde, avec saignements de nez continuels, maux de tête, en même temps que l'abdomen grossit avec une grande rapidité.

Ascite considérable. Ponctions répétées.

Opération le 20 octobre 1888. Mort quelques heures après. Il s'agissait d'une tumeur solide d'un ovaire. L'autre ovaire, l'utérus sont sains.

L'aspect macroscopique est celui d'un sarcome encéphaloïde, et partout uniforme.

Les préparations sont examinées par Vignard, Malassez, Brault et Toupet.

Dans deux morceaux pris à la périphérie et au centre de la pièce, on trouve uniquement des fibres absolument analogues à des éléments musculaires striés arrivés à un degré avancé de développement.

S'agit-il d'un rhabdomyôme pur ou d'un myosarcome ?

Cornil pense à la possibilité d'une inclusion fœtale.

CONCLUSIONS

I. — Le cancer de l'ovaire, si on fait abstraction des kystes dégénérés, se rencontre une fois sur dix affections annexielles nécessitant la laparotomie.

II. — La courbe de fréquence selon l'âge montre l'existence de deux maxima extrêmement nets, qui coïncident avec l'âge de la puberté et celui de la ménopause.

III. — Le cancer de l'ovaire n'est pas extrêmement rare chez l'enfant. Les malformations génitales constituent une cause prédisposante de quelque importance.

IV. — La bilatéralité du cancer ovarien est extrêmement fréquente (43 p. 100 pour le carcinome, 26 p. 100 pour le sarcome). Cette fréquence de la bilatéralité pourrait s'expliquer par la contagion, facilitée par les plaies physiologiques que présentent les ovaires tous les mois.

V. — Le cancer de l'ovaire présente une symptomatologie assez nette pour que le diagnostic puisse en être fait dans la plupart des cas. Ces symptômes consistent en : Douleur,

Aménorrhée,

Tumeur et ascite.

On devra y penser chaque fois qu'on se trouvera en présence d'aménorrhée douloureuse, le considérer comme très probable si on constate la présence d'une tumeur ou d'ascite, comme certain si le toucher permet d'isoler la tumeur de l'utérus.

VI. — L'aspect de la tumeur est très variable, elle peut être papillaire ou non. Dans aucun cas l'aspect macroscopique seul ne peut faire porter le diagnostic de la nature intime de la tumeur ni même de sa bénignité ou de sa malignité.

VII. — Au point de vue histologique on doit distinguer l'ÉPITHÉLIOME typique ou atypique (carcinome), le SARCOME et l'ENDOTHÉLIOME.

L'ÉPITHÉLIOME peut affecter les formes :

A. *Adéno-épithéliome ;*

B. *Adéno-carcinome ;*

C. *Carcinome alvéolaire pur.*

On peut y renconter :

1° des cellules géantes ;

2° des formations chorio-épithéliales.

Il faut aussi ranger à côté de ces tumeurs purement épithéliales :

A. *Les tumeurs papillaires* ;

B. *Les tératomes.*

Les formations pseudo-folliculaires et pseudo-ovulaires décrites dans ces tumeurs ne sont que des figures formées soit par des cellules en dégénérescence, soit par des coupes de tubes pseudo-glandulaires.

VIII. — L'origine de ces tumeurs peut se trouver dans :

A. L'épithélium des kystes ovariens simples ou dermoïdes ;

B. L'épithélium germinatif ;

C. L'épithélium folliculaire (?) ;

D. Les formations épithéliales de Walthard ;

E. L'épithélium wolffien.

Auxquels il faut encore ajouter pour ce qui concerne les tératomes et les chorio-épithéliomes.

F. L'épithélium des villosités choriales du placenta ;

G. L'ovule : *a*) grossesse ovarienne ;

b) auto-fécondation, ou réaction proliférante sous l'influence du germe cancéreux.

IX. — Le sarcome est très polymorphe.

On a décrit :

A. Des sarcomes fuso et globo-cellulaires fasciculés ;

B. Des fibro-sarcomes ;

C. Des myxo-sarcomes ;

D. Des sarcomes dégénérés, plus ou moins complexes ;

E. Des lympho-sarcomes ;

F. Des sarcomes fibro-nucléaires ;

G. Des oophoromes ;

H. Un rhabdomyome malin.

La confusion avec l'épithéliome est très facile, et nombre d'auteurs ont été très embarrassés pour formuler un diagnostic histologique.

Les sarcomes peuvent naître aux dépens :

A. D'un fibrome ;

B. Du stroma ovarien ;

C. De la thèque externe du follicule ;

D. Du corps jaune.

X. — L'ENDOTHÉLIOME naîtrait aux dépens :

A. De l'endothélium lymphatique :

a) De la fente lymphatique ;

b) Des vaisseaux lymphatiques.

B. De l'endothélium des vaisseaux sanguins :

a) Endothéliome sanguin ;

b) Périthéliome.

Son existence très discutée, affirmée en Allemagne, souvent niée en France, est possible, mais non absolument démontrée.

XI. — *Le traitement* du cancer de l'ovaire, même unilatéral, doit consister en l'ablation précoce des annexes ET DE L'UTÉRUS.

Vu : LE PRÉSIDENT DE LA THÈSE,

PAUL BERGER.

Vu : LE DOYEN,

DEBOVE.

Vu et permis d'imprimer,

LE VICE-RECTEUR DE L'ACADÉMIE DE PARIS,

L. LIARD.

BIBLIOGRAPHIE

Les travaux indiqués en italique sont les plus importants.

Abadie. — Tumeurs solides bilatérales de l'ovaire. Ann. de gyn., 1902, p. 62.

Aldibert. — De l'ovariotomie chez l'enfant. Ann. de gyn., 1893, p. 201.

Alexander. — Sarcome infecté. Prov. M. J. Leicester, 1891, X, p. 153.

Alexandrow. — Dégénérescence sarcomateuse des fibromes. Compte rendu, Soc. d'Obstétr., Moscou, 1903.

Amann. — *Monat. f. Geb. u. Gyn. Berlin, 1894, VII, 131.*

— Sarcome de l'ov. Arch. f. gyn. Berlin, 1894, XLVI, 184.

Antona (d'). — Adéno-carcinome. Riv. clin. d. univers. di Napoli, 1890, XI, 38.

Apelt. — *Thèse*, Leipzig, 1902, nº 9.

— *Ueber die Endothelioma des Ovariums. Beit. z. Geb. u. Gyn.* Bd. V, Heft, 3, S., 383.

Appert. — Ovariotomie chez l'enfant. N. arch. d'obst. et gyn., 1894, IX, 16.

Ardouin. — Cancer aréolaire. Soc. anat., 1898, 392.

Auché. — Généralisation pleurale des t. épithéliales de l'ov. J. de méd. de Bordeaux, 1886-1887, p. 265.

Bab. - Ueber melanosarcoma ovarii. Arch. f. gyn. Berlin, 1906, LXXIX, 158.

— Die Karzinomerkrankung der Ovarialdermoïde. Charité Ann. Berlin, 1906, XXX, 565.

Bacaloglu et Herrenschmidt. — Sarcome prim. de l'ov. Soc. an. Paris, 1900, II, 54.

Bady et Lard. — Epitheliome de l'ov. Lancet, 1900, II, 735.

Baer. — Fibrosarcome. Weekly medical review St-Louis, 1890, XXI, 483.

Baker. — Fibrosarcome. Boston M. and. S. J., 1891, CXXIV, 335.

Bakhaus. — Ueber ein. metastat. teratoma ovarii. Arch. f. Gyn., 1901, LXIII, fasc. I.

Baldy. — Sarcome. Am. J. Obst, N. Y., 1898, XXXVII, 48.

— Adénome malin. Ibid., 1899, XXXIX, 342.

Bantock. — Deux cas de papillome. Brit. gyn. j. London, 1892, 3, VIII, 14.

Barbour. — *Endothéliome. Scotland med. and surg. journ.*, déc. 1905, 497.

Barral. — Revue de tocologie, juin 1883, 369.

Bauby. — Epithéliome des deux ovaires. Toulouse méd., 1904, VI, 298.

Baueresein. — Invasion d'un fibrome utérin par un cancer de l'ov. Münch. med. Wchn, 28 mars 1905.

Baumgarten. — Carcinoma. Arb. u. d. Geb. d. path. anat. Inst. z. Tübinge, Leipzig, 1904, 5.

Beatson. — Deux variétés de t. de l'ov. Glasgow. med. journ., 1900, CIII, 127.

Bellati. — Suglie Endoteliomi delle. O. It. polycl. 1895, II, 164.

Berger. — Psammocarcinome de l'ov. Thèse, Leipzig, 1902, n° 34.

Bérard. — Cancer tordu. Bulletin Soc. Chir. Lyon, 1901, IV, 195.

Betschmann. — Ueber ein fibroépithél. traubiges. Papillom des Ov. Zurich, 1902.

Berent. — Tumeurs malignes de l'ov. chez l'enfant. Thèse, Berlin. mars 1901.

Binaud. — Cancer. Journal de méd. de Bordeaux, 1804, XXIV, 345, et Prat, ibid., 1893, 10 déc., nº 50, p. 554.

Bluhm. — Ueber einen durch ungewöhlinchen Sitz ausgezeichneten Ovarialtum, Arch. f. Gyn. Berlin, 1903, LXVIII, 221.

Böhm. — Perithelioma. *Thèse*, München, nov. 1901.

Boldt. — Cancer. Am. j. obst. et gyn. N. Y., 1890, XXIII, 64.

Bonnar. — Tumeur mal. de l'ov. chez enfant de 13 ans. India med. rec., XX, 110.

Bonney. — Tumeur solide de l'ov. Trans. obst. Soc. Londres, 1902-1903, LXV, 92.

Boudin. — Sarcome. Lyon médical, 1900, XCV, 91.

Bourgeret. — Quarante ovariotomies pour kystes et tumeurs. Centre méd. et pharm. de Gannat, 1902-1903, VIII, 227.

Boursier. — C. prim. de l'ov. Gaz. hebd. des sc. méd. Bordeaux, 1904, XXV, 585.

Bovis (de). — Le corps jaune. Semaine méd., 1906, nº 6.

Bracquehaye. — Encéphaloïde. J. de méd. de Bordeaux, 1889-1890, XIX, 458.

Bradley. — Ov. sarcoma. Med. News. Philad., 1895, LXVI, 44.

Bröse. — Stiehldrehung. bei. Ov. Tum. Zkchr. f. geb. u. gyn., 1905, IV, 167.

Brouha. — *Endothéliome. Rev. gyn.*, 1900, IV, 435.

Bruandet et Lefas. — Sarcome, Soc. anat., 1900, 289.

Bruckner. — Endothéliome. Rev. gynéc., 1901, V, 459.

Byford. — N. Am. Pract. Chicago, 1892, IV, 33.

Cardarelli. — Papilloma ovar. infett. Méd. ital. Napoli, 1905, III, 121.

Carlson. — Upsala Läkaref Förb., 1896, n. f. II, 575.

Casuso. — Fibro sarcome double. Progreso méd. Habana, 1892, IV, 35.

Cazenave. — *Papillome. Thèse*, Paris, 1894, — 5, vol. VIII.

Céalac. — Sarcome double de l'o. Revue de chirurgie. Bucarest, 1904, VII, 85.

Cestan. — Carcinome. Toulouse méd., 1906, 2, VIII, 149.

Chamayou. — Sarcome. Indépendance méd. Paris, 1898, IV, 73.

Chavannaz. — Myxo-épithéliome de l'o. Journal de méd. de Bordeaux, 1905, XXXV, 253.

Chenowith. — Tum. chez une enfant. Am. J. Obst. I, 882.

Claisse. — Epithélioma. Soc. anat., oct. 1890.

Coblenz. — *Das avarialpapillom in path anat. und histogenetischer Beziehung. Arch. f. path. anat.* Berlin, 1880, 268.

Cohn. — Tum. mal. de l'o. Ztschr. f. Geb. und. Gyn., 1886.

Coignerai. — Torsion du pédicule des tumeurs de l'o. Th., Paris, 1901-1902, vol. XI.

Collins. — Solid. tum. of o. Lancet, 1902, I, 1395.

Cordier. — Sarcoma. of o. Kansas city. méd. rec. 1894, XI, 397, et Am. J. Obst. N. Y., 1895, XXXI, 55.

Cornil. — *Leçons sur les tumeurs solides de l'ovaire. Journal des connaissances médicales*, 1893.

Coupland. — *Cancer du sein bilatéral et cancer de l'ovaire. Trans of path. Soc.* London, 1875. 259.

Cragin. — Spindle-cell sarcoma of the o. N. Y. J. Gyn and Obst., 1893, III, 229.

Crawford. N. Y. Méd. Journ., 1902., LXXVI, 453.

Croom. — Premature sexual dévelopement in relation specially to ovarial tumors. Edimb. M. J., 1892-3, XXXVIII, 689.

Cullen. — *Angio-sarcoma of the o. John Hopkins. Bull.*, 1894, V, 134.

Cullingworth. — Exploration in suspected malignant dis. of. o. Birmingham med. rev., 1904, LV, 391 et Journal obst. and gyn., 1904, V., 501 et VI, 1.

— Carcinome hémorr. Trans. obst. Soc. London, 1891, CXXIII, 445.

DAMBRIN. — Sarcome de l'ov. Toulouse méd., 1905, 2 s., VII, 117.

DANEL. — Epithelioma. J. Sciences méd., Lille, 1905, I, 49.

DEBUCHY. — Dégénérescence maligne des k. dermoïdes de l'ov. Thèse, Paris, 1899-1900.

DÉGARDIN. — Tumeurs végétantes de l'ov. Thèse, Paris, 1900-1901, vol. XVII.

DELAGE. — Hystérectomie abdom. dans les tum. solides de l'ov. Montpellier méd., 17 mai 1903.

DELAUNAY et PILLIET. — Cancer de l'ov. Soc. anat., 1898, 385.

DELAUNAY. — Soc. anat., 22 déc. 1905.

DELÉPINE. — Folliculome malin de l'ov. J. des Sc. méd. Bordeaux, 1903, II, 301.

DIEL. — Tum. de l'ov. Soc. anat., juin 1903, 548.

DOBRATVORSKY. — Tum. bilatérales de l'ov. Thèse, Paris, 1902-1903.

DONATI. — Ostéosarcome à cellules géantes (cas unique). Gazz. méd. it., 10 mars 1904, 91 et Arch. Sc. méd. Torino, 1904, 193.

DORAN. — Tum. mal. de l'ov. chez un enfant de 7 mois. Tr. path. Soc. London, 1888, XL, 200.

DÖRNER. — Deux cas de sarcome. Wien. clin. Rundschau, 1901, XV, 37, 55.

DRUCBERT. — Tum. mal. végétante. Echo méd. du Nord, 1906, X, 441.

DUBAR. — Echo. méd. du Nord, 1897, I, 546.

DUDGEON. — Tératome malin. J. Obst. and gyn. of. Brit. empire, 1906, IX, 28.

DUBOIS. — *Sarcome de l'ov. Thèse, Paris, 1897-1898.*

DUNCAN. — Malignant disease of the o. N. Y. Méd. journ., 1907, XXXV.

DÜRCK. — Ann. stadt. allg. Krank. z. München (1895), 1897, IX, 82.

DURET. — Tum. papill. de l'ov. Bulletin méd., 28 sept. 1892,

Duyse (Van). — Les endothéliomes, sarcomes endothéliaux, angio-sarcomes de Kolaczek. Ann. de Soc. méd. chir. d'Anvers, juin-juillet 1905.

Edebohls. — Adéno-epitheliome de l'ov. Ann. journ. of obst. N. Y., 1891, XXIV, 619.

Edge. — Carcinome double. Récidive. Brit. gyn. journal, 1904-1905, XX, 257.

Elisher. — Ovosi ketil. Buda., 1898, XLIII, 254.

Emmanuel. — *Ueber malignen ovarialtumoren mit Bildung primordialeinen. Ztsch. f. Geb. u. Gyn*, XXVII, 12, 1893.

Estor et Puech. — *Traitement chirurgical du cancer de l'ov. Revue de Gynécologie*, 1900, IV, 949 et Montpellier médical, 1901, XII, 129.

Estor. — *Tumeurs végétantes de l'ov. Gaz. des hôpitaux*, 1906, 483.

Fabris. — Lympho-sarcome de l'ov. Gazz. d. Osp. Napoli, 1891, XII, 902.

Federlin. — Hémangioscarcome de l'ov. Beitr. z. Gebürtsch. u. Gyn., 1904, VIII, 190.

Finaly et Winternitz. — A gyermekkarbeli ovarialis dagnatokrol Gyermekgyogyaszat, Budapest, 1905, 7, 15. (Tumeurs de l'ovaire chez l'enfant.)

Fink. — Indian méd. gaz., Calcutta, 1891, XXVI, 234.

Fischer. — Chorionep. und Luteincyst. Deutsch. Méd. Wochen. 26 janv. 1905.

Fleischmann. — Guérison spontanée du chorionépithéliome, Monat. f. Geb. n. Gyn, mars 1905.

Forbes. — Tum. de l'ov. chez un enfant de 9 ans. Austral. M. J. Melbourne, 1894, N. S. XVI, 397.

Fothergill. — Occurence of egg-likecell. in solide ovarial tumors. J. obst and gyn. of Britisch. Empire, 1902, 11. 15.

Fourrier. — Tum. mal. chez une jeune fille de 19 ans. Revue gén. et thérap. (Journal des patriciens), 1904, XVIII, 86.

Frank. — Ann. Pract. and news. Louisville, 1897, XXIV, 1.

FRANCK. — Tum. mal. de l'ov. Arb. u. Jahre, d. k. erst. chir. Univ. klin. zu Wien., 1889, 264.

FRANKEL. — De la malignité des t. papillaires de l'ov. Deutsch. méd. Woch., 1891, nº 6.

FREUND. — Trait. des tum. mal. de l'ov. Ztschr. f. Geb. u. Gyn., XVII, 1.

FROMMEL. — Oberflächenpapilloms der E. Histogenese und seine. Stellung z. papillären Flimmerepithelkystom. Ztsch. f. Geb. u. Gyn. Stuttg., 1890, XIX, 44.

GARCIA DE ARIAS. — Néopl. malin double. Rev. de Méd. y. cirurgia pract. Madrid, 1904, LXIV, 183.

GAGE. — Malignant disease of o. J. Am. Méd. Ass. Chicago, 1894, XXIII, 856.

GASCHEAU. — Thèse, Paris, 1902-3, vol. XVII.

GASTEL. — Contrib. à l'étude des foll. de Graaf et des corps jaunes. Thèse, Paris, 1891.

GASTON. — South. méd. rec. Atlanta, 1891, XXI, 213.

GEBHARD. — Krankheiten des O. Neubild. Path. Anat. in Köstner. Klein Lehrb. d. Gyn. Iéna, 1906, 268.

GEMMEL. — Carcinome. Liverpool. Med. chir, j., 1903, XXIII, 401.

GIBB. — Ovar. tum. infant. Glascow méd. journ., 1903, LX, 33.

GIBBON. — Philad. acad. of surg. *In* Annals of surgery. Philadelphie, 1905, XLI, 300.

GIRARD. — Dauphiné médical, 1889, XIII, 225.

GLINN (MAC). — Sarcome de l'ov. Med. bull. Philad., 1906, 178.

GLOCKNER. — Carcinome secondaire de l'ov. Arch. f. gyn., 1904, LXXII, 410.

— *Beiträge z. Kenntnis der Soliden Ovarialtumoren. Arch. f. gyn.*, 1905. Bd. LXXV, 49.

GODART. — Endoth. des deux ov. Ann. de Gyn., juillet et octobre 1902.

GOTTSCHALK. — Folliculoma malignum. Berl. Klin. Woch., 1902, XXXIV, 607.

Graefe. — Carcinome. Arch. f. Gyn., 1904, LXXII, 373.

Gram. — Carcinome. Hahneman Month. Philad., 1899, XXXIV, 33.

Grouzdew. — *Beitrag. z. Frage des prolif. am. Luteinzellen bestehenden Ovarialgeschwülste.* Arch. f. gyn, 1903, LXX, 445.

Green. — Papillome. Boston med. and. surg. J., 1892, CXXVI, 142.

Griffiths. — Carcinome primitif cylindrique de l'ovaire. Tr. of. Obst. Soc. London, XLII, 34.

Gundelach. — L'ascite symptomatique des tumeurs de l'ovaire.

Haake. — Ueber Geschwülstbildungen endothelialen Ursprungs in einem Ovarialkystom. Diss. Halle, 1901.

Hall. — Sarcome (?) de l'ov. Ann. J. obst. N. Y., 1897, XXXV, 560.

— Carcinome chez un pseudo-hermaphrodite. Am. gyn. and. obst. journ. N. Y., 1898, XIII, 181.

Hamilton. — Notes sur trois cas de tum. sol. de l'ov. Australas. méd. gaz. Sidney, 1905, XXIV, 155.

Handfield Jones. — Fibro-sarcome. Tr. Obst. Soc. London, 1889-90, XXXI, 126.

Hanley. — Mixosarcome. Buffalo méd. jour., 1903-04, N. S., XLIII, 177.

Hanot. — Cancer de l'ov. Arch. gén. méd., 1890, I, 470.

Harrisson. — Liverpool méd. chir. j., 1890, X, 515.

Heine. — Tumeurs solides de l'ov. Diss. Erlangen, 1894. P. Schettlers Erben.

Heinricius. — Ein Fall von Endothélioma lymphaticum ovarii. Arch. f. Gyn. Bd., LXXIII, 323.

— Finska läk sällsk handl. Helsinfors, 1904, XLVI, 201.

Henrotay. — Papillome récidivé. Bullet. soc. belge gyn. et olst., 1904-5, XV, 58.

Henrotin and Herzog. — Endoth. ovarii. Amer journ. obst., XL, 1899, 785.

Hernig. — Myxome. München méd. Wchn., 1902, XLIX, 1223.

Herzog. — Berl. klin Woch., 1897, XXXIV, 1114.

Hernick. — Papillome. Calif. m. j. S.-Francisco, 1900, XXI.

Hicks. — Carcinome (Dégénérescence des k. dermoïdes). J. of. obst. and gyn. of, British Empire, août 1905, 84.

Hofmokl. — Papillome. Ber. d. k. k. Krankenaust. Rudolph Stifting in Wien, 1890-91, 339.

Horrocks. — Sarcome de l'ov. Tr. Obst. Soc. London, 1902-03, XLIV, 94.

Hubert. — T. de l'ov. chez l'enfant. Th. Giessen, 1901, août.

Ilroy (Mme Mac). — *Carcinome de l'ov. J. of. obst. and gyn. Brit., empire*, juin 1905, 408.

— Primary cancer of the o. Am. J. Obst. N. Y. 1906, LIV, 558.

— *Le carcinome prim. de l'o. J. of. obst. and. gyn. Brit. emp.*, 1906, X, 331.

Isaïa. — Sarcomes obs. à la clin. de Durante. Policlinico, 1904, 67, 160, 237.

Jaboulay. — T. de l'o. Lyon méd., 1903, CI, 787.

Jellet. — Carc. of both ovaries. Brit. gyn. j. 1906, XXII, 28. Med. press and circular, 1906, LXXI, 307.

Jessop. — T. de l'o. chez l'enfant. Lancet, 1871, 431.

Jesset. — Med. press and circ., 1906, II, 498.

Johnston. — Cincin. Lancet clinic., 1903, n. s. I, 514.

Jones (D.). — Endothélioma se transformant en angiome. N. Y. Med. Journ., sept. 1889.

Jones. — Adéno-carc. de l'o. chez une vierge. Med. press and circ., 1906. 498.

— Endoth. o, Buffalo m. and s. j. 1892-3. XXXII, 197.

— Carcinome de l'o. Brit. gyn. journ., 1905, XXI, 2.

Jonnesco. — Périthéliome des ov. avec métastase épiploïque.

— Ann. de Gyn., janvier 1902.

— Soc. chir. Bucarest, 1902, V. 115.

— Cancer prim. doubl. Soc. Chir. Bucarest, 1903, VI, 243.

Jouin. — Tum. sol. de l'o. Th., Paris, 1897-8 vol., XXIII.

Jung. — Enchondrome. Ztschr. f. Geb. u. Gyn, 1904, LII, 145.

Kadigroboff. — Endotheliome de l'o. An. path. et clin. Russk chir. arch. Saint-Petersb., 1903, XIX, 920.

Von Kalhden. — *Eigentüxliche Form d. Ovarialcarcinom. Centralblt f. allg. Path.*, 1895.

Kalmann. — Adénocarcinome. Schless Geselsh. f. vaterl. Kultur in Breslau, 12 mai 1895.

Keen. — Volumineuse tum. de l'o. chez un enfant. Medical review. Saint-Louis, 1893, XXVIII, 3.

Kehrer. — Beitrag. z. den glandulären Ovarialtum. u. z. hydroc. fem. Beit. z. Geb. u. Gyn. Leipzig, 1901, IV, 89.

Kelley. — Papilloma. Am. J. obst. N. Y., 1906, LIV, 110.

Kelly. — Case of sacorma of the o. penetrating the uterus wall and presenting in the vagina. J. obst and gyn. Brit. Emp., 1906, X, 260.

Kelly (J.). — Generalised cancer of peritoneum from cancer of o. Trans. Glasgow path and clin. Soc., 1892, III, 276.

— Two cases of carcinoma of the o. Glasgow med. journ., 1904, LXII, 300.

Kime. — Endoth. du cps. jaune. South. med. record. Atlanta, 1892, XXII, 438.

Klokow. — Dermoïd mit carcinoma. Th. Kœnigsberg, 1901.

Krebs. — Charioepitheliom und Ovarialtum. Zentrabl. f. Gyn. Leipzig, 1903, XXVII, 1297.

Krug. — Sarcomatous ovaries in a. pseudo-hermaphrodite. Amer. journ. of Obstetr., 1891, XXIV, 28.

Krukenberg. — Perithelioma. Zeit. f. Geb. und. Gyn., V. 1901, II, 383.

— Tum. de l'o. chez enfant. Berl. Kl. W., 15 oct. 1888.

Kuznetzki. — Cancer bilatéral de l'o. à 14 ans. J. akush. i jensk. boliez. Saint-Petersb., 1903, XVII, 76, et Ann. Gyn. et Obst. 1904. I. 191.

Ladouce. — *Sarcome de l'o. Thèse, Paris, 1889-1890.*

Lafleur. — Cancer de l'o. Canada Med. rec. Montréal, 1891, XX, 463.

Lampaster. — Combin. de tum. de l'o. et de l'estomac. In Diss. Tübingen, 1901.

Lannial. — Cancer de l'o., propagation au cul-de-sac de Douglas. J. des Sc. méd. de Lille, 1890, 1,274.

Lambilliote. — Thèse Lille 1894. nº 147.

Landau — Z. klin. Verhalten des épith. Chorioëktoderm. Verhandl d. Berl. méd. gessell., (1904) 1905, XXXI, 2.91.

Lange. — Ein Fall von Endoth. Ov. Zentralbl. f. Gyn., 1903, XXVIII. 65. 17.1.

Laroyenne. — Sarcome bilatéral de l'ov. Province méd. Lyon, 1893, VII, 145.

Larnaudie. — Thèse Montpellier, 1891. Tumeurs végétantes.

Latta. — Carcinome de l'ov. chez l'enfant, in Bigelow. Amer. j. obst., 1882.

Lauf. — Exstirp. des Ovarialtum. Th. Königsberg, 1900.

Lawson Tait. — Traité des maladies des ovaires. Trad. A. Olivier, 1886.

Lee. — Papilloma of the ov. N.-Y. méd. Journ., 1880, 403.

Léopold. — *Fréquence et trait. des t. mal. de l'ov. Deutsch. méd. Wchn.* 1887 et 1888, IV. 61.

Lecornu et Marie. — C. foie et ov. Soc. An., 1902, IV, 46.

Lerch. — Diagn. et trait. des t. carcinom. de l'ov. Arch. f. Gyn., XXXIV, 3.

Lesieur, Thévenot, Dumas. — Sarcomatose ganglionnaire consécutive à un s. de l'ov. Bull. Soc. Méd. Lyon, 1906, V, 39 et Lyon médical, 1906, 341.

Liepmann. — *Eibildung in Carcin. Ztchr. f. Geb. u Gyn. 1904.* LII, 248.

Limnell. — Z. *Anatomie des Ovarientum. Arch. f. Gyn.* 1901, LXIII, 547.

Limnell. — Néopl. de l'ov. Finska läk sällsk. handl. Helsingfors, 1903, XLV, 2.189.

Linck. — Epithélioma. Th. Königsberg, 1900.

Lincoln. — Endothélioma. Cleveland méd. Journ., 1903, 11.29.

Lindenthal. — Décidua ov. Monat. f. Geb. 1901, XIII, 707.

LIPPERT. — Beitrag. z. klin. des Ovarialtum. Arch. f. Gyn. Berlin, 1904, LXXIV, 2.389. 459.

LOCKART. — Carcinome de l'ov. Montréal M. J., XXVIII, 1899, 116.

LOCKYER. — Canc. prim. des 2 ov. Trans. of. the Obst. Soc. London, XLVI, 1804, 230.

— Ibid. 349.

LÖNNBERG. — Carcinoma follicul. Nordiskt. Méd. Ark. 1891.

LUCAS. — T. de l'ov. chez l'enfant. Lancet, mai 1888.

LUDLAW. — Papillome. Clinique. Chicago, 1891, XII. 63.

MALINS. — Sarcome chez une petite fille de 9 ans. Lancet, 1890, 1,1174.

MAES. — Sarcome de l'ov. J. sc. méd. de Lille, 1904, II. 581.

MALASEZ et (DE) SINÉTY. — Cancer de l'ov. Arch. de physiologie. 1880, p. 888. Obs. IV.

MALLET. — Sarcome. Méd. rec. N. Y., 1894, XLV, 237.

MANN. — Internat. clin. Philad., 1891, III, 198.

MARCHAND. — Chorioepithéliome. J. of. obst. and gyn., juillet 1903, 74.

MARTIN. — Sarcome. Normandie médicale, 1900, XVI, 466.

MARTIN. — Traité clinique des maladies des femmes, trad. franc., p. 590.

MARTINOTTI. — Uno caso di tum. sol. dell'o. Giorn. di ginec et di pediat. Torino, 1903, III, 213.

MASSABUAU. — *Le cancer épithélial primitif de l'ovaire. Considérations anatomiques et thérapeutiques. Thèse* Montpellier, 1906.

MEYER. — Thèse, Strasbourg, 1900.

MICHAUX. — Cancer de l'ov. Soc. de Chir., 1890, XVI, 819.

— Sarcome de l'ov. Ibid., juillet 1906, p. 705 juin, p. 644.

MICHEL. — Carcinome de l'ov. avec formations chario-épithéliomateuses. Zentralbl. f. Gyn., 8 avril 1905, 422.

— *Existe-t-il un épithelioma chorio-ectodermal de l'ovaire.* Ibid., 673.

MICHEL et ABELOGY. — Sarcome. Soc. an., 1906, 489.

Michelazzi. — Tum. di genesi del corpo luteo. Riforma méd. 1902, III, 470, 482.

Miller. — Sarcome. Brit. M. J., 1898, I, 1451.

Mœner. — Carcinome double. J. méd. de Bruxelles, 1906, XI, 399.

Moggi. — Sarcome de l'ov. droit, etc. Bull. med. de l'Algérie, 1906, XVII, 69.

Morel. — Tum. sol. de l'ov. Echo méd. Toulouse, 1900, XIV, 18 .

Morris. — Tum. mal. de l'ov. deux cas. Middlesex Hosp. Rep., (1892), 1894, 209.

Morton. — Sarcome. Am. j. pract. and. News. Louisville, 1890, n. s., X, 354.

Müller. — Carcinome et endothéliome. Arch. f. Gyn. Berlin, 1892, XLIII, 387.

Münster. — Deutsche méd. Woch., 1901, XXVII, 134.

Nadler. — Sieldrehung eines solid. ovarialtumors schwere perit. Reizung Exstirp. Heilung. Deut. Zeit. f. Chir. Leipzig, 1904, LXXIV, 350.

Nale. — Deux cas de sarcome de l'ov. Maryland M. J. Baltimore, 1891, 2, XXVI, 512.

Norris. — Complications des t. de l'ov., soixante-trois cas de malignité. Amer. journ. of. Obstetr., janvier 1906.

— Twelve cases of mal. t. of. o. Penn. M. J., 1905-1906, IX, 421.

Novy. — Cancer de l'ov. Casop. lek cesk. Praha, 1902, XLI, 95.

Nunn. — Tum. de l'ov. secondaire à cancer du sein. Lancet, 1902, 11, 1151.

Odebrecht. — Ztchr. f. Geb. un. Gyn. Stutt., 1897, XXXVII, 359.

Olivèr. — Cancer de l'ov. Brit. med. journ., 1891, II. 597.

Olshausen. — *Maladies des ovaires*, 1887.

Orthmann. — *Handbook of gynék. pathol. Translated by Roberts*, 1904.

Ostrogradski. — Tum. solides. J. akush i jusk boliez. Saint-Pétersbourg, 1889, III, 697.

Pappaïsamon. — Z. kentniss. des Endoth. und metast. Ovar. Tum. Monat. f. Geb. u. Gyn. Berlin, 1904, XX, 802.

Paton. — Papillome. New-York med. journ., 1892, LV, 312.

Parkes. — Tum. de l'ov. chez l'enfant. Am. J. Obst., 1888, 761.

Parsons. — Sarcome. Tr. Obst. Soc. London, 1903-1904, XLV, 8.

Patellani. — Z. Frage Ovarialveranderungen bei syncitialen Tum. und. Blasenmolen. Zentral. f. Gyn., 1905. XXIX, 388.

Péan.— Tumeurs de l'ovaire. Clinique chirurgicale ; t. IV, 112, (1879-1880) ; t. V, 1320 et 1322, (1881-1882) ; t. VI, 895, (1883-1884), 1887, p. 1.022.

Peham. — Aus. accessorischen Nebennieren Anlagen enstandene Ovarialtum. Monat. f. Geb. u. Gyn., déc. 1899.

Pepin. — Sarcome de l'ov. J. de méd. de Bordeaux, 1890, LXX. 520.

Peritz. — Ein Beitrag z. Lehre von Ovarialcarcinome. Leipzig, 1906.

Pestalozza. — Carcinome de l'ov. Sarcome de l'ov. Société toscane d'Obstét. et Gyn., 4 mai 1902.

Peters. — Carcinome de l'ov. John Hopkins hosp. bull. Balt., 1900, XI, 78.

Peterson. - Malignant ov. teratome. Phys. and Surg. Detroit et Am. Arbor., 1903, XXV, 319.

Pfannenstiel. — *Etiologie des tum. de l'ov. Arch. f. Gyn.*, XI, 363.

— Ueber die Malignitat des papillären Ovarialgeschw. Verhandl des Deutsch. Gesel. f. Gyn. Leipzig, 1893, 357.

— Sarcome double. Ztschr. f. Geb. und Gyn. Stutt., 1894, XXVIII, 341.

Phocas. — Deux obs. de tum. sol. mal. de l'ov. Nord médical, Lille, 1901, VII, 49.

PICHEVIN. — Papillome. Semaine gyn., 1906, XI, 185.

PICK. — *Das Epithelioma chorioektoderm. etc. Verhandl d. Berl. med Gesell.*, 1905, XXXV, 57, 90.

PICK. — *Z. lehre vom. Epithelioma chorioektod. Zen,ralbl. f. Gyn.*, 1905, XXIX, 673.

— Die von den Endothelia ausgehende Geschw. des Eierstocks. Berlin. Klin. Wchnschr, 1894, XXI, 1017.

— Sarkome des E. Sympt. Pronostic. Centralbl. f. Gyn., 1894, XVIII, 940.

PILLIET et SOULIGOUX. — Soc. anat., 1897, 341.

PIT'HA. — Papillocarcinoma ovari utriusque. Cazop. lëk cesk v. Praze, 1903, XLII, 710.

PIWOWARSKI. — Ueber einem seltenen Fall v. Malignen Ovarialtumor bein einen kinde. Breslau, 1905.

POLAILLON. — Sarcome. Soc. obst. et gyn., 12 février 1885.

POLANO. — Entstehung maligne Bauchdekentumoren nach Entfernung gustartiger Eeierstockgechwulste. Zeit. f. Geb. und Gyn., LVI, 2.

— Pseudoendoth. Ztsch. f. Geb. und Gyn., 1904, LI, 41.

POLLAK. — Monat. f. Geb. u. Gyn. Berlin, 1898, VII, 179.

PÖLZL. — Platenepithel. carc. ein dermoidcyst. des ov. Centralbl. f. allg. path. u. path. anat. Jena, 1904, XV, 361.

POMORSKI. — *Endotheliome. Ztch. f. Geb. u. Gyn. Stutt.*, 1890, XVIII, 92.

PORTER. — Sarcome. Med. News. Philad., 1891, II, 597.

POUPINEL. — Généralisation des tumeurs épithéliales de l'ov. *Thèse*, Paris, 1886.

POUSSON. — J. de méd. de Bordeaux, 1897, XXVII, 496.

POZZI. — Tum. papillaires de l'ov. Congrès de Rouen, 1904, IV, 196.

PYE-SMITH. — Papillome. Tr. path. Soc. London, 1892-1893, XLIV, 111.

QUÉNU. — L'ascite dans les t. de l'ov. Rev. Chir., 1887, VII, 543.

RAE. — Sarcome. Brooklyn med. journ., 1903, XVII, 81.

Ranson. — Hystérectomie dans les t. de l'ov. *Thèse*, Paris, 1900-1901, vol. L.

Rathert. — Tum. de l'ov. et de l'estomac. In. Dissert. Greifswald., sept. 1901.

Rausch. — Ovarialtum. u. Schwangerschaft. Leipzig, 1903.

Renaut. — Traité d'histologie.

Rendu. — Tum. végétantes. Lyon méd., 1894, LXXV, 475.

Renz. — Z. Cazuistik des Sark. des Ov., Stuttgart, 1891.

Richmond. — Sarcome. Med. Bull. Philad., 1891, XIII, 55.

Riedl. — Menstruation précoce et sarcome de l'ov. Wienerklin. Wchensch., 1er sept., 1904, 942.

Rieffel. — In Traité anat. Poirier.

Rispal et Gonthier. — Epithéliome de l'ov. Toulouse méd., 1904, 2 s., VI, 51.

Robb. — Cleveland med. gaz., 1896, XII, 384.

Robischon. — Inaug. Diss. Greifswald, 1895.

Robson. — Diagnostic de quelques tum. de l'ov. Brit. gyn. j. London, 1891-1892, VII, 355.

Roche. — Revue mensuelle de gyn. etc. de Bordeaux, 1900.

Ross. — Papillome de l'ov. Dominion M. Month. Toronto, 1894, III, 33.

Rosthorn. — Endothéliome. Arch. f. Gyn, 1891, XLI, 328.

Rothe.— Embryome solide malin. Monat.f. Geb. u. Gyn., 1904, XIX, 799.

Routier. — Sarcome de l'ov. Médecine moderne, 1891, II, 897.

Ruberska. — O sdruz enijch primarnicl Zhoubnych nadorech vaynecnyku a jinych utrob brisnich. Lek v. Praze, 1891, IV, 161.

Rudolf. — Sarcome à pédicule tordu. Wien. klin. Rundschau, 1905, nº 14, 243.

Russel et Schenk. — Ov. Sarc. developped from theca ext. of the Graafian follicle. Am. J. Obst. N. Y., 1902, XLVI, 182.

SAHLE. — Mxyosarcome de l'ov. Bull. Soc. Med., Gand, 1898, LXV, 69.

SANTI. — Carcinome. Boll. de Soc. Tosc. di Obst. et gyn., Firenze, 1902, 145.

SANTI. — *Pathologie du corps jaune. Monat. f. Geb.*, 1904, XX, 76.

SATO-IGAKU. — Sarcome. Chuwo Zasshi. Tokio, 1904, 85.

SCHALDEMOSE. — Cancer de l'ov. Gynaek og. obst. medd. Kobenhag, 1892, IX, 160.

SCHALE. — Carcinome et Papillome de l'o. Th., Strassburg, 1889.

SCHATTOCK. —Colummarcelled carcinoma. Tr Path. soc. London, 1888-89, XI, 208.

SCHENK et DOBERAUER. — Carcinome. de l'o. Verein. d. Aerste in Prag., 20 avril 1905.

SCHEELE. — Zwei opérationen bei bösartigen Neubildungen des E. Strassburg, 1889.

SCHLAGENHAUFEN. — Carcinome de l'o. Monat f. Geburtsch und Gyn. Berlin, 1902, XV, 485.

SCHLOSSER. — Sarcome de l'ovaire. Thèse München, août 1901.

SCHMIDT. — Ueber Spindelzellen sarcome des E. Leipzig, 1903.

SCHMIDLECHNER — Az anatomiailag roszindulatre es keter jellegö ovarialis alkepletek miatt à 2 sznüi klinikan az, 1880-1904. evekben vegezett ovariotomiak es azok vegleyes gyogyulasi eredmenyei — Gynœkologia. Budapest, 1906, 491.

SCHNEIDER. — Z. casuistik der operabelen ovarialt carcinome. Marburg. 1891.

SCHRŒDER. — Follicules dans les tumeurs de l'o. Arch. f. Gyn, 1901, LXIV, 193.

SCHUMANN. — Adénocarcinome pariétal développé à la suite de l'ablation d'un néoplasme ovarien. Am. J. of Obst. août 1906, 187.

Schurmann. — Endoth. ov. lymph. cyst. Ztchs. f. Geb. u. Gyn. Stutt., 1903, L, 233.

Schwartz. — B. z. Kas. des Ovarialt beim Kindern. Arch. f. Kinder, Stutt., 1904, XXXIX, 330.

Schwauss. — Ueber einen ovarialtumor mit chorionepitheliomartigen metastasen in peritoneum. Beits z, Geb. u. Gyn., 1906, X, 217.

Sébileau. — Epanchements péritonéaux dans les tumeurs de l'appareil génital de la femme. Thèse, Paris, 1899.

Selezneff. — Histologie normale et pathologique de l'o. Saint-Pétersb., 1891.

Seydel. — Ueber die Stomatogenen Neubildungen des E. Ergebn, d. all. Path. u. Path. anat., etc., 1903. Wiesb., 1904, IX.

— Ibid. VI, f. 1, 1899.

— Ibid. 1901, 805.

Shaw-Mackinzie. — Primary sarcome of both ovaries. Tr. Obst. Soc. London (1892), 1893, XXXIV, 2.

Skene. — Néopl. de l'o. Internat. Clin. Philadelphie, 1894. N. S. 1, 272.

Smith. - - Sarcome of. the O. Brit. gynec. J. London, 1893-94, IX, 46.

Soubeyran. — Epithelioma de l'o. Soc. anat., 1902, IV, 639.

Stande. — Ueber sarcome des Ovariums. Zeitsch. f. Geb. u. Gyn., XVIII, 1902, 357.

Stander. — *Sarcome de l'ovaire. Thèse Wurzburg*. 1902, n° 39.

Steffeck. — Zur entschung. des Epithel. Eierstockgeschwülste Zeit. f. Geb. u. Gyn., XIX, 2.

— Carcinome de l'O. Ibid., 1894, XXVIII, 147.

Steinert. — Tumeurs embryoïdes et formations chorio-épithéliomateuses. Virchow's Archiv. CLXXIV, 2, 1903, 232.

Stevens. — The fate of the ovum and graafian follicle in premenstrual life. J. of. obst and gyn of Br. emp. V, 1901.

Stewart. — Sarcome de l'O. Ann. Surg. Philad., 1906, XLIV, 306.

Stickel. — Ueber doppelseitige metastatiche. Ovarialcarcinome. Arch. f. Gyn. LXXIX, 3, 605.

Stolypinski. — Sarcome de l'o. à 8 ans. J. akush i Jensk boliez. Saint-Pétersbourg, 1890, IV, 42.

Stone. — C. of ov. and degener. of appendic. Wash. M. Ann. 1905, 6, IV, 65.

— Cancer of o. am, J. of obstetr. N. Y., 1902, XLV, 106.

Stouffs. — Sarcome de l'O. Société belge de gyn. et obst., 1900, XI, 56.

Strassmann. — Z. Kentniss des Ovarialtumoren etc. Ztcsh. f. Geb. u. Gyn. Stuttgardt, 1891, XXII, 308.

Stratz. — *Histogénèse des t. épithéliales de l'O. Zeit f. Geb. u. Gyn. XXVI, 1.*

— *Die Gechwülste des Eierstocke.* Berlin, 1894.

Sutton. — Trans. obst. Soc. London, (1889), 1890, XXXI, 253.

Sutton. — Maladies chirurgicales des ovaires. Philadelphie, 1891.

Taylor. — Papillome malin bilatéral. Am. J. Obst. N. Y. 1904, XLIX, 838.

Tausini. — Fibrosarcome. Riforma med. Napoli, 1894, X, 75.

Thorne. — Carcinome. Brit. Méd. Journ., 1903, I, 361.

Thornton. — Pap. of. both ovaries, 1887. Tr. of. Obst. Soc. London, XXVIII, 38.

Trovati. — Endothéliome de l'O. Arch. ital. de généc. Napoli, 1898, 136, et Ann. di Ost., 1898, 201.

Tusini. — Sul. Papilloma infettante dell'o. Pise, 1905.

Unterberger. — Sarcome de l'ov. avec speudo-hermaphroditisme. Monat f. Geb., etc. Berlin, 1901, XIII, 436.

Vanhenversmyn. — Cancer des deux ov. Soc. anat. de Lille, 1887, 198.

Vasiliu Bardesco. — Sarcome. Soc. Chir. Bucarest.

VEIT. — Eierstockergeschwülste mit seltenen Metastasen. Ztchr. f. Geb. u. Gyn.. Stutt., 1892, 3, XXV, 369.

VON VELITZ. — *Endoth. cystic. myxomatoïdes. Ztchr. f. Geb. u. Gyn. Stutt.*, 1890, XVIII, 106.

VERDELET. — Revue mensuelle de gyn. et obst. de Bordeaux, 1900, II, 269.

VIGNE. — *Carcinome de l'ovaire. Thèse*, Bordeaux, 1895, n° 91.

VIGNARD. — Cylindrome. Arch. prov. de Chir., 1904, XIII, 682.

— Bulletin soc. anat., 1899, 33.

VINEBERG. — Amer. Gyn. and Obst. Journ., N.-Y., 1897, XI, 697.

VOIGT. — Carcinoma folliculoïdes ov. Arch. f. Gyn. Berl., 1903. LXX, 86.

— Z. Kentniss des Endothelioma ovar. Ibid., 1894, XLVII, 560.

WACQUEZ. — Tumeurs végétantes de l'ov. Thèse, Paris, 1889-1890.

WAGNER. — Zwei Fälle von malignen Ovarialtum. Med. Car. Car. Bl. d. Wurtemb. ärztl Ver. Stuttg., 1903, LXXIII, 193.

WALTHARD. — *Aetiologie des Ovarialaden. Ztschr., f. Geb. u. Gyn.*, 1903, XLIX, 233.

WALTHER. — Sarcome de l'ov. chez pseudo-hermaphrodite. Soc. chirurgie (1905), 23 janvier 1906, XXXII, n° 2.

WERDER. — J. Am. med. Ass. Chicago, 1899, XXXII, 485.

WHITTINGTON. — Ov. tum. Charlotte (N.-C.) M. J. 1903, XXII, 307.

WIEDERSHEIM. — Epithéliome de l'ov. Th. Freiburg, juin 1900.

WILLIAMS. — Proc. Path. Soc. Philad., 1898. N. S. II, 123.

— Papillomatous t. of the o. N. Y. Gyn. and Obst., 1893, III, 229.

WILSON. — Adénome malin. Sarcome. Birmingham med. rev., 1905, VII, 677.

WIMMER. — Thèse, München, 1901.

WINTERNITZ et FINALY. — Ueber Ovarialgeschwülste bei. Kinder. Jahrb. f. kinderheilkunde.

WOOD. — Cancer de l'ov. N.Y. med journ., 1898, 584, LXVIII.

YAMADA. — Un cas de tum. de l'ov. Chingaï Iji Shinpo. Tokio. 1904, XXV, 73.

ZABORSKY. — Chorio-épitheliome. Zentr. f. Gyn., 7 mai 1904, 569.

ZANGEMEISTER. — *Ueber Sarkome des Ovariums Beiträge z. klin. Chir.*, XVI. 2.

ZIEGENSPECK. — 5 Ovarialkarzinome Aertztel Rund. München. 1905, XV, 265.

ZIEGLER. — Anat. pathol., vol. II.

Voir aussi les bibliographies des thèses de Ladouce, Schlosser, Massabuau, de l'article de Dartigues, de l'opuscule de Tusini.

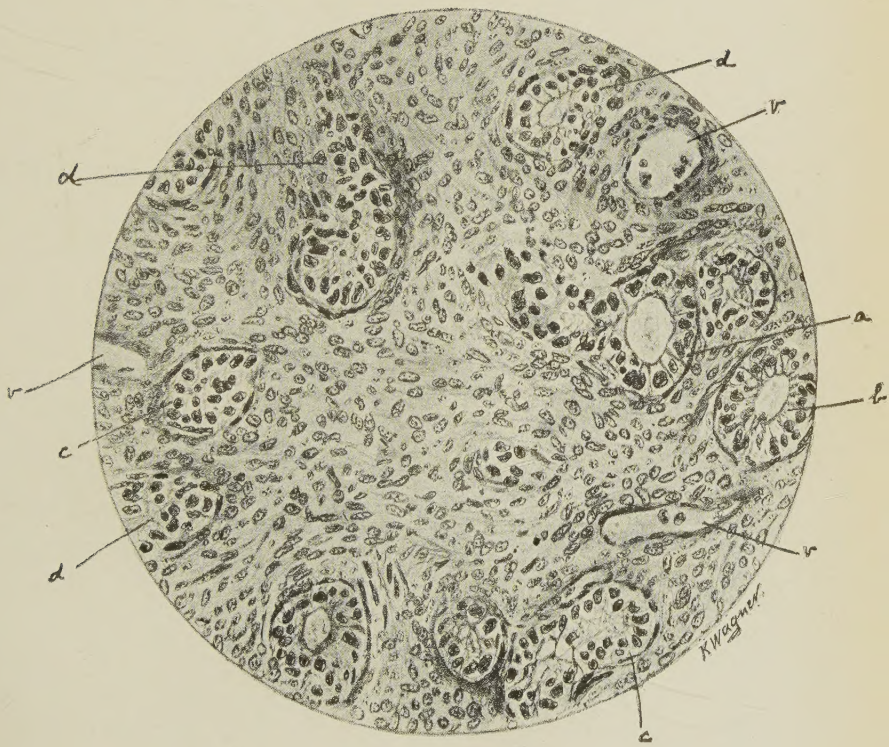

Observation LIX

En *v* on voit des petits vaisseaux sanguins et lymphatiques.

En *a* un tube épithélial typique. Il prolifère en *b*, devient en *cc* un boyau plein qui éclate et essaime dans le stroma en *ddd*

TABLE DES MATIÈRES

Pages

CHAPITRE PREMIER. — Etiologie 8

CHAPITRE II. — Symptomes et diagnostic 25

CHAPITRE III 39

Anatomie macroscopique 40

Tumeurs non papillaires 40

Tumeurs papillaires 47

CHAPITRE IV 47

Structure et hystogénèse de l'ovaire 52

Histologie du cancer épithélial 61

Tumeurs papillaires 72

Histogénèse du cancer épithélial 74

Histologie et histogénèse du sarcome 102

L'endothéliome 111

CHAPITRE V. — Traitement 120

Observations. — Sarcomes 129

Tumeurs épithéliales 160

Papillomes malins 222

Endothéliomes 236

Rhabdomyome 259

Conclusions 261

Bibliographie 265

IMPRIMERIE F. DEVERDUN, BUZANÇAIS (INDRE)